

# GRANULOMATOSIS MICÓTICA DEL TUBO DIGESTIVO EN CANINOS, ESTUDIO CLÍNICO RADIOLÓGICO Y ANATOMOPATOLÓGICO

## Digestive system mycotic granulomatosis in canines

Glen Barboza\*  
Edgar Fernández\*\*  
Amelia Luengo\*\*  
Oswaldo Vale Echeto\*\*

\* Cátedra Clínica de Pequeños Animales

\*\* Cátedra de Anatomía Patológica

Facultad de Ciencias Veterinarias, Universidad del Zulia  
Apartado 526. Maracaibo, Estado Zulia, Venezuela

### RESUMEN

Durante el período comprendido entre Noviembre de 1989 y Enero de 1996, se recibieron en el Servicio de Pequeños Animales de la Policlínica Veterinaria de la Universidad del Zulia, 10.008 casos clínicos entre caninos y felinos, de los cuales 6 casos caninos fueron diagnosticados como Granulomatosis micótica del tubo digestivo. A éstos, se les realizó evaluación clínica, exámenes hematológicos, estudios radiográficos, exploración quirúrgica y exámenes anatomopatológicos. Las manifestaciones clínicas más resaltantes fueron: pérdida de peso (100%), vómito y depresión (66,6%), diarrea y palpación de una masa abdominal (50%). El 50% de los seis caninos fueron de razas mestizas grandes: Doberman, Cocker Spaniel y Pastor Alemán con 16,6% cada una. El 100% de los pacientes fueron perros menores de 4 años. El 66,7% de los pacientes fueron hembras y el 33,3% machos. El 50% de los granulomas micóticos se localizaron en los intestinos, el 33,3% en el esófago y un 16,7% en el estómago. En los indicadores hematológicos se observó anemia, de moderada a severa, con una leuconormia y, en algunos casos, leucocitosis con neutrofilia, con o sin desviación a la izquierda. El diagnóstico definitivo se realizó por medio del estudio histopatológico, el cual evidenció, utilizando coloraciones especiales de P.A.S. y Grocott, las hifas septadas o no septadas del agente etiológico en los órganos afectados, lo cual es característico de ésta enfermedad.

**Palabras clave:** Granulomatosis, micótica, tubo digestivo, canino.

### ABSTRACT

10.008 clinical cases among felines and canines were examined at the small animal service of de University Veterinary Polyclinic from November 1989 to January 1996. Six canines of these cases were diagnosed as digestive system mycotic granulomatosis. Clinical evaluation, hematological test, radiographic studies, surgical exploration and histopathological exams were performed. The outstanding clinical manifestations were: weight loss (100%), vomiting and depression (66,6%), diarrhea and abdominal mass palpation (50%). Fifty percent (50%) of the 6 canines were large breed dogs (Doberman, German Shepherd, and Cocker Spaniel). All patients were dogs less than four years of age; 66,7% were females and 33,3% males. Fifty percent of the mycotic granulomas were located in the bowel. 33,3% in the esophagus and 16,7% in the stomach. Hematological indicators showed moderate to severe anemia with normal white cells counts; in some cases leukocytosis with neutrophilia, with or without left shift was observed. The final diagnosis was obtained by histopathological study using special stains (P.A.S. and Grocott), which showed septate and not septate hyphae of the etiological agent in the affected organs which is characteristic of the disease.

**Key words:** Granulomatosis, mycotic, digestive system; canine.

### INTRODUCCIÓN

Las infecciones micóticas del intestino delgado son poco comunes; sin embargo, los hongos son agentes oportunistas que actúan cuando existen condiciones predisponentes tales

como: baja resistencia del hospedador, mala nutrición, antecedentes de enfermedades debilitantes o terapias prolongadas con antimicrobianos o corticoesteroides. Las implicaciones multisistémicas son frecuentes en las micosis sistémicas [2]. La micosis intestinal ha sido reportada con mayor frecuencia en perros adultos jóvenes entre 1 y 3 años de edad [1]. La Histoplasmosis intestinal ocurre mayormente en perros y gatos jóvenes, sin embargo pueden también ser afectados en cualquier edad [2]. El *Histoplasma capsulatum* es endémico en grandes zonas de las regiones templadas y subtropicales del mundo. Se ha reportado Histoplasmosis en perros cuya edad varía entre dos meses y 14 años; con respecto a la raza, en algunos informes sobresalen los Pointers, Weimeraners y Spaniels ingleses [5].

En la Pythiosis los perros machos de razas grandes de menos o igual a tres años de edad fueron los más afectados. Los signos clínicos usualmente incluyeron vómito y pérdida de peso, éstos fueron asociados con lesiones del estómago e intestino delgado [6,5].

Muchos reportes son estudios hechos en hospitales veterinarios en regiones que bordean el Golfo de México, y muy especialmente en Lousiana, USA [2,6]. La infección con otras especies de organismos ficomicóticos es menos común y ocurre en forma esporádica en Estados Unidos y Europa [2,5], también ha sido reportado en Alabama y Texas [8]. El *Pythium* es un patógeno que nace en la humedad y se cree que los perros se infectan principalmente por la ingestión de agua contaminada con esporas en áreas húmedas al final del verano, cuando la temperatura cálida del agua favorece el crecimiento de los hongos [8].

Durante un estudio clínico de equinos con Ficomicosis efectuado en el norte tropical de Australia, se identificaron tres especímenes de Ficomicosis. Muchos de los casos se observaron entre marzo y julio, es decir, después de los meses húmedos [7].

Los signos más consistentes en la Ficomicosis son la emaciación y palpación de una masa abdominal. La extensiva proliferación granulomatosa provoca la invasión micótica del intestino, nódulos linfáticos y mesenterio, con el resultado de una o dos masas firmes, palpables [2]. El diagnóstico depende de la identificación microscópica de las hifas poco septadas en biopsias de estómago, intestino o nódulos linfáticos abdominales [2]. A menudo requiere de tinciones de plata, ya que es difícil ver al microorganismo con la coloración de Hematoxilina y Eosina (H y E), de rutina en muestras de tejidos [5]. Los organismos se tiñen con coloración de Gridley o coloración de metenamina de plata y son detectados en su mayoría, en regiones necróticas de granulomas, en la submucosa y muscular de la mucosa [2,6]. Sin embargo, la identificación específica del hongo requiere el cultivo del organismo en medios de Agar Dextrosa Sabouraud [2,6,5].

El pronóstico de la Pythiosis es pobre [2,4,5,6]. En el reporte mayor de una serie de casos, menos del 5% de 63 ani-

males sobrevivieron meses siguientes al diagnóstico [2,6]. En otro reporte de 15 perros y 2 gatos con Ficomicosis, la mortalidad fue del 100% [1]. En adición a la Histoplasmosis y Ficomicosis, otras micosis son raramente asociadas con enteritis y diarrea en animales incluyendo el *Aspergillus spp* y *Cándida spp*. Estos hongos se consideran oportunistas porque usualmente infectan animales jóvenes ya comprometidos por infecciones con parasitosis existentes o, animales que han recibido prolongadas terapias con antibióticos o corticoesteroides [1,2,3].

El objetivo de este estudio es reportar una serie de casos clínicos de granulomas micóticos diagnosticados, por estudio clínico-patológico en perros, los cuales se infectaron en el área de influencia de la Policlínica Veterinaria de la Universidad del Zulia.

Este estudio es de gran importancia dado que esta enfermedad no se ha reportado en Venezuela, a pesar de contar con un clima tropical, con existencia de riberas de ríos, lagos, lagunas, golfo, mar, etc., lo cual pudiera llevar a tener una incidencia mayor a la real, que no es diagnosticada. Por otro lado, la extensiva reacción del tejido de las micosis puede ser confundido fácilmente con enfermedades neoplásicas en una laparotomía o en necropsia, lo cual amerita una cuidadosa evaluación anatomopatológica que es esencial para el diagnóstico preciso y definitivo.

## MATERIALES Y MÉTODOS

### Características de las unidades de estudio

Fueron conformadas a partir de la evaluación de 6 caninos que ingresaron al servicio de consulta externa de pequeños animales de la Policlínica Veterinaria Universitaria (P.V.U.) de la Universidad del Zulia, durante el período comprendido entre los años 1989 y 1996.

### Evaluación clínica

A los pacientes recibidos se les practicó un examen clínico considerando los parámetros de todos los sistemas. Esta evaluación se recopiló en una historia clínica. Al momento del ingreso se realizaron exámenes radiográficos, de laboratorio, tratamiento quirúrgico y estudio anatomopatológico, mediante biopsias y necropsias.

### Análisis de la información

Los resultados se expresan en números y porcentajes, los cuales se presentan en tablas; también, se elaboraron gráficos para cada caso.

## RESULTADOS

### Evaluación clínica

El 100% de los animales estudiados mostró pérdida de peso. El 66,6% presentó vómito y depresión. El 50% presentó

diarrea y a la palpación se detectó una masa abdominal. Los signos menos resaltantes fueron: deshidratación, disnea, sialorrea, palidez de las mucosas, inapetencia, ascitis, fiebre, estertores y palpación de una masa en la región cervical con un 33,3% de cada uno, TABLA I.

### Evaluación radiográfica

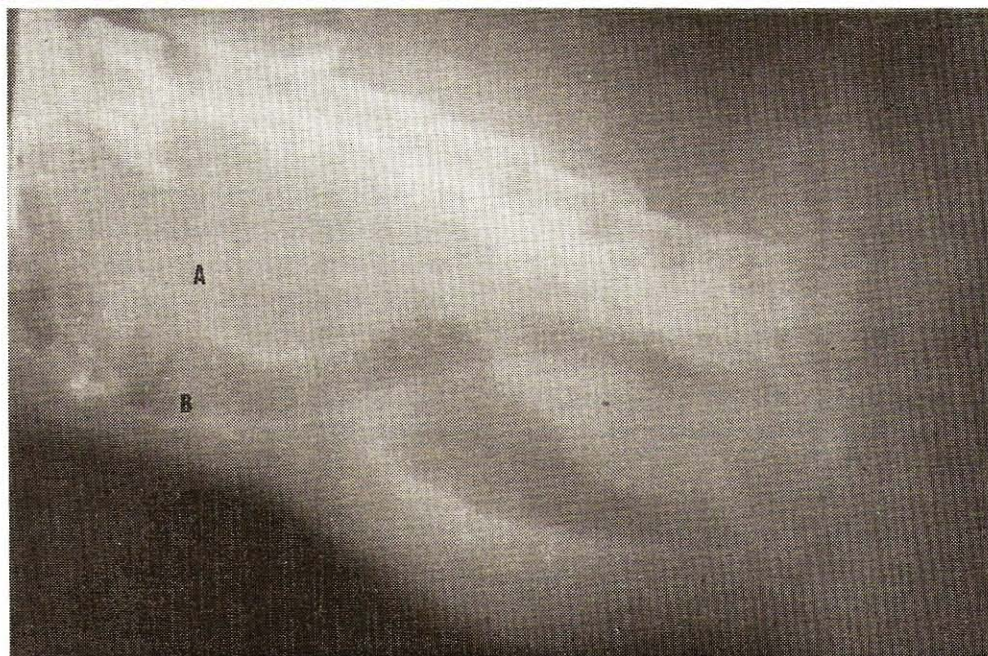En las radiografías cervicales simples y de contraste se observó en la posición ventro dorsal, a nivel de la región cervical anterior, una masa radiopaca que desplazaba el cuello la-

teralmente; en la radiografía lateral se observó que la misma masa desplazaba la tráquea ventralmente con compresión, estrechez y formación de un divertículo posterior al esófago, FIG. 1.

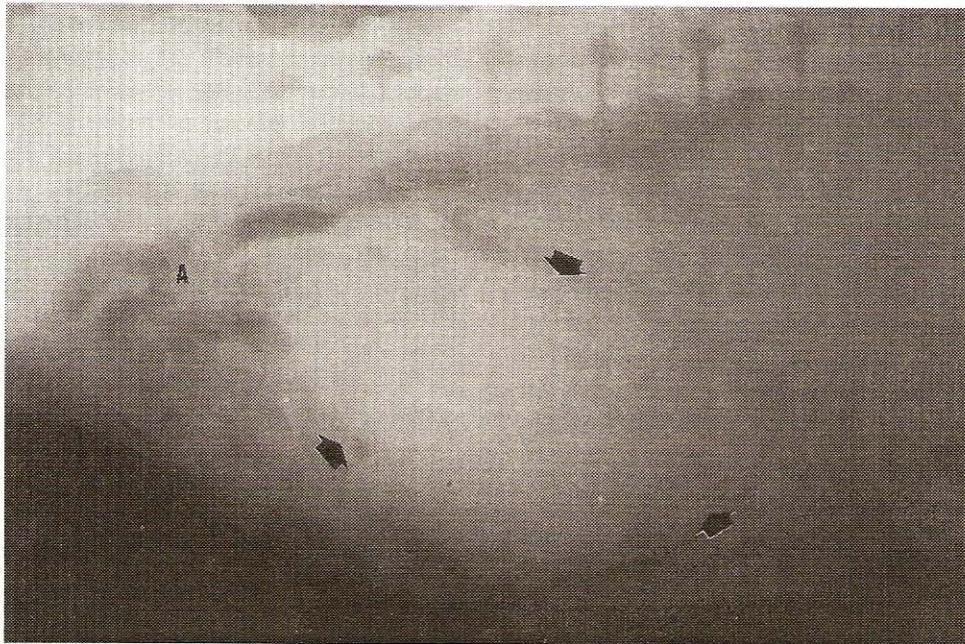En las radiografías de abdomen se pudo observar, en las posiciones ventrodorsal y lateral, las imágenes radiopacas correspondientes al granuloma micótico en estómago, que desplazaba las asas intestinales distendidas debido a la estenosis que estaba produciendo el granuloma micótico, FIG. 2.

**TABLA I**  
**SINTOMATOLOGÍA OBSERVADA EN PACIENTES CANINOS CON GRANULOMATOSIS MICÓTICA**

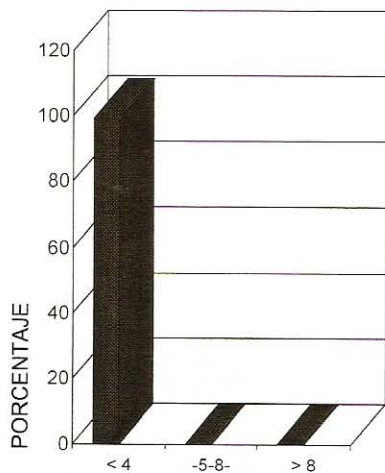
Manifestaciones clínicas	Nº	%
Pérdida de peso	6	100
Vomito	4	66,6
Depresión	4	66,6
Diarrea	3	50
Deshidratación	2	33,3
Palidez de las mucosas	2	33,3
Palpación de masa abdominal	3	50
Sialorrea	2	33,3
Disnea	2	33,3
Inapetencia	2	33,3
Aumento de volumen en la región cervical	2	33,3
Ascitis	2	33,3
Fiebre	2	33,3
Ruidos respiratorios	2	33,3



**FIGURA 1: RADIOGRAFÍA LATERAL DE LA REGIÓN CERVICAL DE UN CANINO: (A) INDICA LA MASA DE TEJIDO BLANDO, (B) SEÑALA EL DESPLAZAMIENTO DE LA LARINGE Y TRÁQUEA VENTRALMENTE.**



**FIGURA 2. RADIOGRAFÍA LATERAL SIMPLE DE ABDOMEN DE UN CANINO. LA FLECHA INDICA LA MASA RADIOPACA PRODUCTO DEL GRANULOMA MITÓTICO EN EL MESOGASTRIO. (A) SEÑALA LAS ASAS INTESTINALES DESPLAZADAS CAUDALMENTE.**

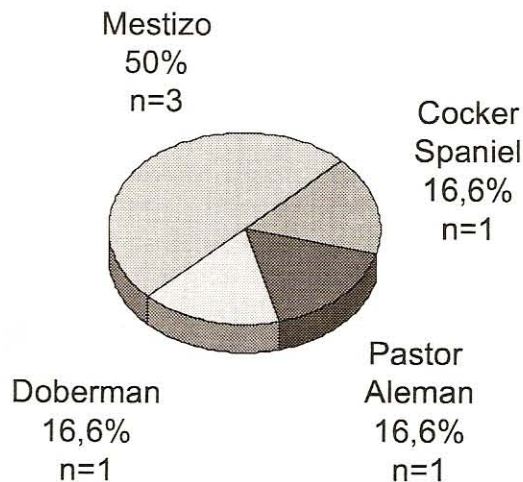


**FIGURA 3. FRECUENCIA DE GRANULOMAS MICÓTICOS EN PERROS SEGÚN LA EDAD.**

#### Evaluación quirúrgica

Los perros se sometieron a cirugías exploratorias, dos casos a nivel de esófago cervical, y a cuatro se les practicó una laparotomía exploratoria, hallándose, en todos los casos, una masa granulomatosa de color blanco grisáceo, que involucraba el órgano donde estaba localizado (esófago, estómago, intestinos o nódulos linfáticos mesentéricos).

En todos los actos quirúrgicos, por estar involucrando gran cantidad del tejido de los órganos, no se le pudo realizar la escisión quirúrgica de la masa granulomatosa, razón por la cual, en cinco casos, se realizó la eutanasia posterior a la cirugía. Sólo en uno de los casos, donde la lesión fue en esófago, se instauró un tratamiento médico.



**FIGURA 4. FRECUENCIA DE LOS GRANULOMAS MICÓTICOS EN PERROS SEGÚN LA RAZA.**

#### Análisis comparativo de los casos

En el período comprendido entre Noviembre de 1989 y Enero de 1996, se recibieron en el servicio de consulta externa de la Policlínica Veterinaria de la Universidad del Zulia 10.008 casos entre perros y gatos, diagnosticándose seis perros con granulomas micóticos.

La edad predominante en los caninos afectados fue, menores de 4 años, FIG. 3. En relación con las razas de los caninos afectados por los granulomas micóticos, se encontraron que un 50% correspondió a la raza mestiza, un 16,6% para la raza Doberman y el mismo porcentaje para el Pastor Alemán y el Cocker Spaniel, FIG. 4.

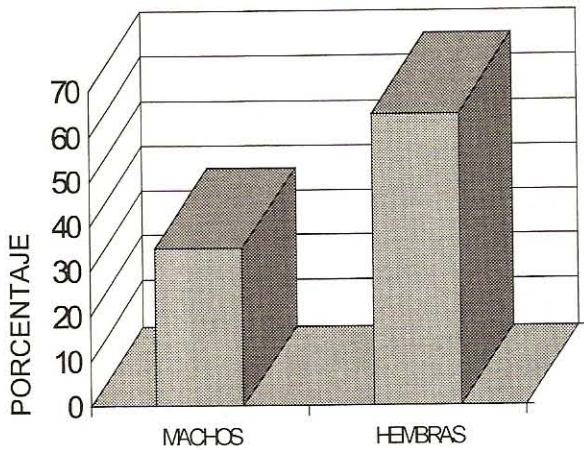


FIGURA 5. FRECUENCIA DE GRANULOMAS MICÓTICOS EN PERROS SEGÚN EL SEXO.




FIGURA 6. FRECUENCIA DE LOS GRANULOMAS MICÓTICOS EN PERROS DE ACUERDO A LA LOCALIZACIÓN DE LA LESIÓN.

INDICADORES HEMATOLÓGICOS DE LOS 6 CASOS CON GRANULOMATOSIS MICÓTICA GASTROINTESTINAL

Nº Casos Indicadores Hematológicos N1	1	2	3	4	5	6
Hematocrito %	38	40	14	32	18	24
Hemoglobina Gr %	7.4	11.9	4.1	.6	5.4	72
Cont. Glob. Blancos /ul	19850	22600	8150	1850	28350	12950
Linfocitos %	13	6	12	8	8	18
Juveniles %	-	-	-	1	5	-
N. Bandas %	7	16	7	4	20	9
O. Segmentados %	64	75	45	74	61	65
Eosinofilos %	15	1	14	11	1	3
Monocitos %	1	2	2	2	5	5

La incidencia en el sexo fue mayor en hembras, con 66,7% en comparación con los machos que presentaron un 33,3%, FIG. 5.

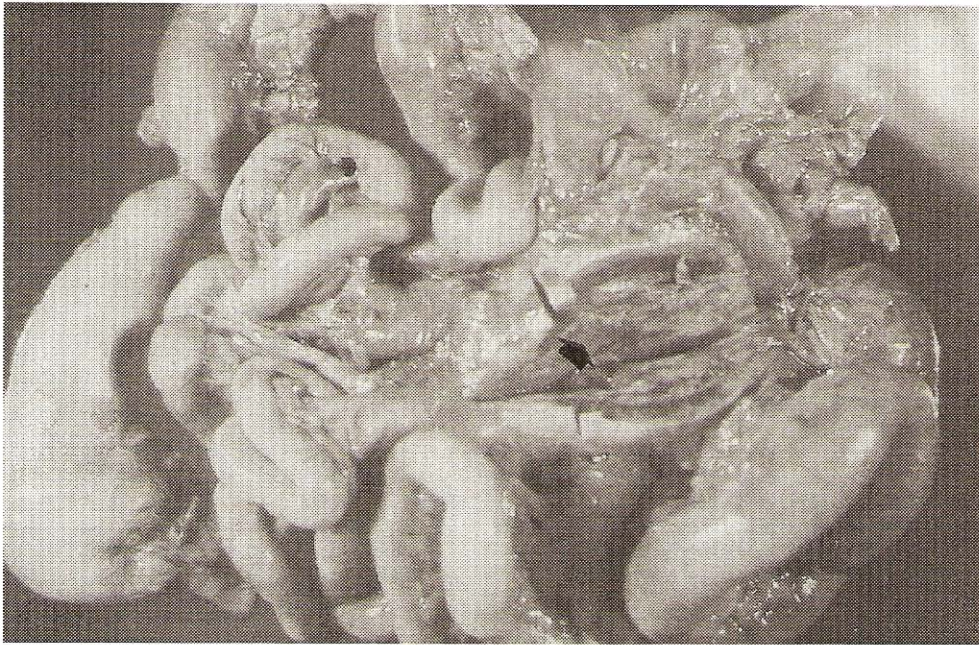Con referencia a la localización de los granulomas micóticos en los animales afectados, se pudo observar que tres casos con un 50% se ubicó en intestinos, dos casos con un 33,3% en esófago y un caso con un 16,7% en estómago, FIG. 6.

En base a los indicadores hematológicos se observó en todos los casos, a excepción de uno, la presencia de anemia moderada a severa, de tipo no regenerativa; tres casos presentaron una leuconormia, y en los tres restantes, leucocitosis. En todos los casos se detectó neutrofilia con o sin desviación a la izquierda. En tres de ellos se encontró una eosinofilia marcada y los monocitos se mostraron normales, con linfopenia en todos los casos, TABLA II.

### Estudio anatomopatológico

Los seis perros estudiados luego de realizarles biopsias y necropsias, fueron diagnosticados como Granulomatosis micótica, de acuerdo a los hallazgos macro y microscópicos obtenidos, como siguen:

**Lesiones macroscópicas:** Estas se presentaron en dos casos a esófago, un caso a estómago, y tres a intestino delgado, colon y nódulos linfáticos mesentéricos. En los dos casos donde fue afectada la pared esofágica se observó una masa compacta, irregular, nodular y diseminada, de color blanco amarillento que envolvía toda la sección cervical del órgano. En uno de los casos la masa involucraba la tráquea, y la mucosa esofágica presentó una denudación de su epitelio y ulceración en todo su trayecto, con áreas focales de necrosis y hemorragia. No había perforación de su pared y ésta se observó engrosada e hiperémica. La tráquea y los nódulos linfáticos regionales (faríngeos, esofágicos, torácicos) estaban incluidos



**FIGURA 7. MASA DE 10 x 15 x 10 CM DE COLOR BLANCO GRISÁCEO, EN INTESTINO DELGADO Y GRUESO DE UN CANINO, LA CUAL CORRESPONDE A UN GRANULOMA MICÓTICO (FLECHA).**

en dicha masa. En los casos donde se comprometía la mucosa gastrointestinal, fue detectada una masa de color blanquecina amarillenta o grisácea, con adherencia al intestino delgado y grueso por sus bordes de inserción mesentérico; algunos segmentos intestinales presentaron áreas de disminución del lumen. La mucosa gastrointestinal presentaba áreas de enrojecimiento con excesivo exudado catarral y hemorragia. En un caso la masa involucraba todo el estómago y el píloro. En tres casos, la masa granulomatosa invadió la válvula íleo-cecal, provocando estrechez luminal debido a proliferación fibroconectiva entre mucosa y serosa, con necrosis y ulceración epitelial; también se encontraron adherencias fibrosas entre las asas intestinales y el mesenterio a nivel del segmento íleo-cecal, los nódulos linfáticos mesentéricos presentaron las características antes mencionadas, FIG. 7.

**Lesiones microscópicas:** En dos casos de esofagitis micótica se visualizó una mucosa con áreas erosivas, ligera vacuolización y acantosis severa; a nivel de submucosa, un abundante infiltrado celular inflamatorio, piogranulomatoso, difuso, en áreas profundas, llegando inclusive hasta la serosa. El infiltrado inflamatorio estaba constituido por agregados focales de polimorfonucleares neutrófilos y eosinófilos, rodeados de mononucleares, macrófagos, células gigantes y epiteloideas, todas ellas rodeando áreas múltiples de necrosis caseosa central, de aspecto amorfo y eosinófilico, con un tejido de granulación proliferando en forma severa. Al hacer coloraciones especiales con P.A.S. y Grocott se evidenció, en un caso, múltiples hifas no septadas. En los cuatro casos de gastroenteritis micótica se detectó una reacción inflamatoria de tipo difusa con centro necrótico. El proceso se caracterizó por una proliferación de tejido conectivo fibroso y vasos sanguíneos, en conjunto con células inflamatorias mononucleares, macrófagos y

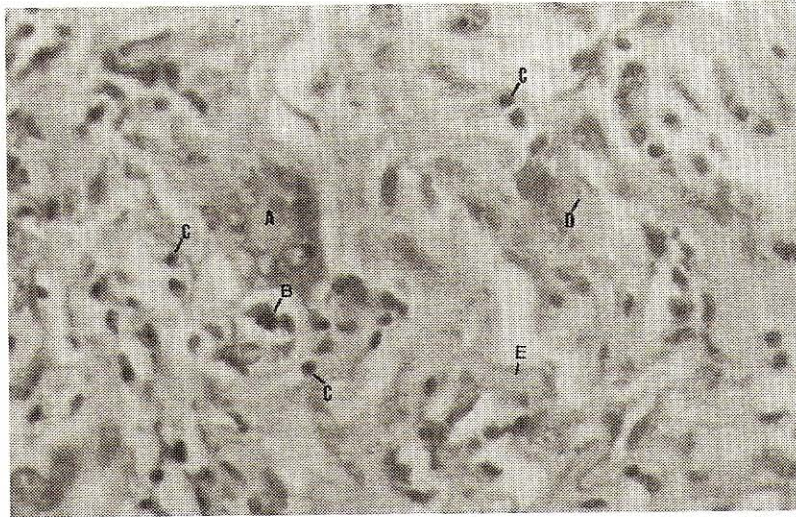
células gigantes de tipo cuerpo extraño. Se observaron así mismo, áreas focales de necrosis con polimorfonucleares, con estructuras filamentosas que correspondieron a hifas septadas en tres casos e hifas no septadas en un caso, FIGS. 8, 9, 10 y 11.

## DISCUSIÓN

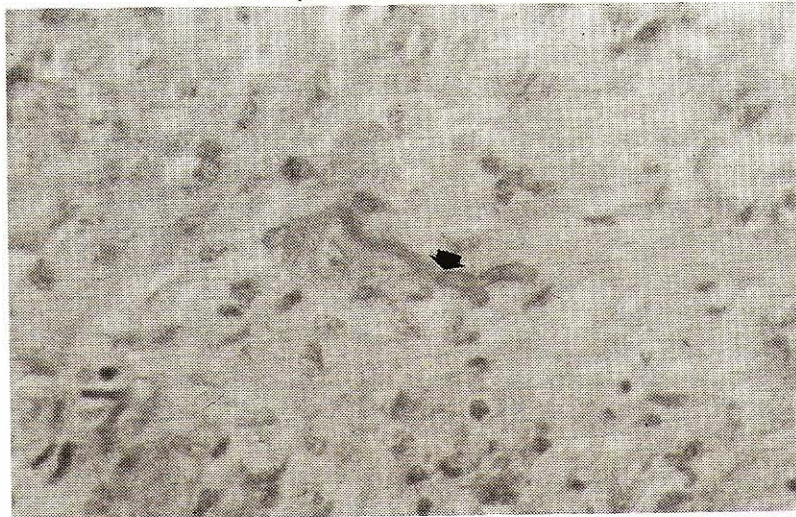
Los Granulomas micóticos del tracto digestivo son poco frecuentes en el país dado que en seis años, sólo fueron diagnosticados seis casos, lo cual coincide con otros autores [2].

Todos los pacientes presentaron una serie de signos clínicos, como fueron pérdida de peso llegando hasta la emaciación, depresión, fiebre, ruidos respiratorios, etc., lo que hace presumir que fueron animales con enfermedades primarias o complicaciones sistémicas, en concordancia con la literatura [2]. Estas manifestaciones clínicas observadas, son similares a las reportadas por muchos investigadores [1, 2, 8], observándose pocos signos no propios de granulomas micóticos del tubo digestivo, como son fiebre en dos de los casos, pudiéndose deber a que estos presentaron peritonitis y disnea, la cual se presentó por obstrucción mecánica de la tráquea por la masa granulomatosa en esófago. Los signos clínicos mayormente observados, al igual que los reportados en otros estudios fueron: pérdida de peso, vómito, depresión y diarrea [1, 2, 6].

En relación a la edad, todos los perros fueron animales entre diez meses y tres años y medio, concordando con los resultados de otros autores [1, 2, 6, 8]. En diferentes estudios [1,6] se ha descrito que existe predilección por razas grandes, lo cual coincide con este reporte, ya que en su totalidad fueron



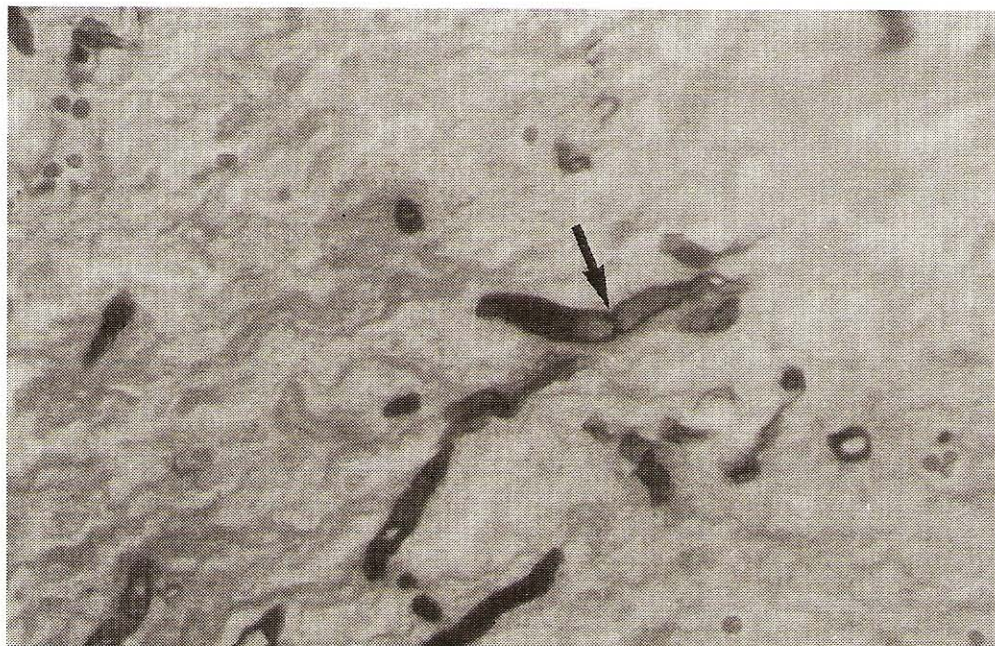
**FIGURA 8. MICROGRAFÍA DE UN GRANULOMA MICÓTICO. OBSÉRVESE: (A) CÉLULAS GIGANTES MULTINUCLEADAS TIPO LANGHANS. (B) PLASMOCITOS. (C) LINFOCITOS. (D) CÉLULAS EPITELIOIDES Y (E) SECCIÓN LONGITUDINAL DE HIFA (COLORACIÓN H&E. 400 X).**



**FIGURA 9. MICROGRAFÍA DE UN GRANULOMA MICÓTICO. PUEDE OBSERVARSE LA CONFIGURACIÓN DEL AGENTE ETIOLÓGICO QUE CORRESPONDE A UNA HIFA SEPTADA (FLECHA) (COLORACIÓN P.A.S 400X).**



**FIGURA 10. MICROGRAFÍA DE UN GRANULOMA MICÓTICO. OBSÉRVESE: (A) CENTRO NECRÓTICO Y (B) ELEMENTOS MICÓTICOS QUE DELIMITAN EL CENTRO DE LA LESIÓN CASEOSA Y REACCIÓN FIBROCONECTIVA PERIFÉRICA (COLORACIÓN DE GROCOTT. 160X).**



**FIGURA 11. MICROGRAFÍA DE UN GRANULOMA MICÓTICO. OBSÉRVESE EL AGENTE ETIOLÓGICO QUE CORRESPONDE A HIFAS SEPTADAS (FLECHA) (COLORACIÓN DE GROCCOTT. 400X).**

4 perros grandes y 2 pequeños, indicando así que las razas pequeñas también son susceptibles a la enfermedad. Es de hacer notar que esto puede estar influenciado por el tipo de raza que predomine en la zona.

Los perros machos han sido los más afectados, no conociéndose la razón [2]. En caninos diagnosticados con Mucormicosis en Europa y al norte de los Estados Unidos, afecta a las razas grandes y pequeñas y de ambos sexos con igual frecuencia [2]; en el presente estudio, las hembras fueron las más afectadas.

En la mayoría de los estudios de Ficomicosis, las lesiones han sido descritas más comúnmente en estómago e intestino delgado [1,6]; en el presente estudio se observó que el esófago también puede ser afectado dado que en un 33,3% fueron localizadas en la región cervical.

Al observar los hallazgos hematológicos se establece que en la mayoría de los pacientes con granulomas micóticos gastrointestinales, los valores sanguíneos incluyen una anemia moderada a severa, la cual puede mostrar signos de regeneración. La leucocitosis observada en tres casos probablemente fue debido a que estos presentaron infecciones secundarias como neumonía, enteritis y peritonitis, respectivamente, por lo que también se presentó una neutrofilia moderada con desviación a la izquierda; en los otros tres casos también se observó una ligera neutrofilia; los valores encontrados en estos pacientes son similares a los reportados por otros estudios [2].

El diagnóstico de la micosis del tubo digestivo en todos los casos, es realizado mediante biopsias, análisis y evaluación de necropsias [1,2,6], aunque también puede ser aislado el agente micótico [1]. En todos los casos, el diagnóstico fue hecho por histopatología al demostrar los filamentos micóticos

por técnicas de coloraciones especiales demostrando las hifas septadas, poco septadas o no septadas, que invadieron el tejido del tracto gastrointestinal y nódulos linfáticos mesentéricos. Hay que resaltar que, en un caso donde el granuloma se presentó a esófago, la tráquea también fue invadida; esto sugiere que el agente micótico pudo haber entrado por vía aérea y afectar al esófago por continuidad o viceversa.

El pronóstico y tratamiento fueron pobres, ya que en todos los casos, la lesión se presentó invadiendo gran cantidad de tejido lo cual imposibilitó la resección quirúrgica; sólo en un caso se instauró un tratamiento médico con el ketoconazole, sin observarse mejoría, concordando así con los reportes y la literatura [1, 2, 6]. El pronóstico de la Ficomicosis, Mucormicosis, Aspergilosis, y Candidiasis es muy pobre, siendo el tratamiento quirúrgico el único tratamiento usado en una serie de reportes [6]. De acuerdo con la literatura, este pronóstico es desfavorable debido a que los perros afectados, se presentaban en estados avanzados de la enfermedad.

## CONCLUSIONES

La granulomatosis micótica del tubo digestivo tiene pre-dilección por perros jóvenes, con menos de 4 años de edad.

El Estado Zulia-Venezuela, por su clima tropical, es una región con alta frecuencia de casos, ya que estos agentes micóticos tienen afinidad por las zonas húmedas.

La sintomatología clínica de vómito, pérdida de peso y la palpación de una masa irregular a nivel abdominal, puede sugerir una micosis gastrointestinal, la cual debe ser confirmada a través de la evaluación completa de biopsias o necropsias para lograr un diagnóstico definitivo.

El esófago también es afectado por los agentes micóticos.

La granulomatosis micótica del tubo digestivo es una enfermedad de curso crónico, la cual se diagnostica cuando el tratamiento médico o quirúrgico no funciona.

Los filamentos micóticos como las hifas septadas, o no septadas, deben ser confirmadas por histopatología, con las coloraciones especiales como el Grocott y el P.A.S. ya que con la Hematoxilina y Eosina son observadas con mucha dificultad.

## RECOMENDACIONES

Deben realizarse estudios de incidencia y prevalencia que permitan establecer la importancia de estas micosis en nuestra región.

Realizar estudios epidemiológicos en base a frecuencia de aparición y procedencia de casos.

Identificar el tipo de hongo mediante el cultivo, para así determinar con mayor precisión los agentes micóticos involucrados.

Divulgar a los Médicos Veterinarios de la región y del país, sobre la enfermedad y alertar sobre su presencia en la población canina.

## AGRADECIMIENTO

Los autores desean expresar su agradecimiento a la Policlínica Veterinaria Universitaria, a la Unidad de Investigaciones Clínicas y a los servicios de diagnóstico de la Facultad de Ciencias Veterinarias, por su apoyo en la realización de este estudio.

## REFERENCIAS BIBLIOGRÁFICAS

- [1] ADER, P.L. Phycomycosis in fifteen dogs and two cats. **Journal American Veterinary Association.** 174:1216-1223, 1997.
- [2] BURROWS, C.F.; BATT, R.M.; SHERDING, R.G. Diseases of the small intestine. In Ettinger, S.J. Ed. **Textbook of Veterinary Internal Medicine.** Fourth Edition Philadelphia W.B. Sanders CO. Vol. 2: 1225-1228, 1995.
- [3] DIBARTOLA, S.P.; ROGERS, W.A.; BOYCE, J.T.; GRIMM, J.P. Regional enteritis in two dogs. **Journal American Veterinary Association.** 181:904-908. 1982.
- [4] GLEISER C.A. Mucormycosis and distemper in a dog. **Journal American Veterinary Association.** 127: 337-338. 1955.
- [5] GREENE, C.E. **Enfermedades infecciosas de perros y gatos.** Primera edición en español. Interamericana - Mc Graw-Hill: 694-776. 1990.
- [6] MILLER, R.J. Gastrointestinal phycomycosis in 63 dogs. **Journal American Veterinary Association.** 186:473-478. 1985.
- [7] MILLER, R.J.; CAMPBELL, R.S. Clinical observations on equine phycomycosis in a dog. **Journal American Veterinary Association.** 58:221-226. 1982.
- [8] MILLER, R.J.; QUALLS, C.W.; TURWALD, G.H. Gastrointestinal phycomycosis in a dog. **Journal American Veterinary Association.** 11:1245-1246. 1983.