

# EFECTO DEL LÁSER AsGa SOBRE LA ANATOMÍA NORMAL DE LA ARTICULACIÓN TÉMPORO MANDIBULAR (ATM) DE CONEJOS

## Laser AsGa Effect on the Normal Anatomy of the Temporo Mandibular Joint (TMJ) on the Rabbit

*Fernando Matamala V.\*, Ricardo Cornejo U., Adriana Vasconcellos C. y Héctor Silva M.*

*Departamento de Ciencias Básicas; Facultad de Medicina, Universidad de La Frontera. Temuco, Chile.*

*\*E-mail : matamala.fernando@gmail.com. Telefono: 056-45-325917.*

### RESUMEN

El láser blando o infrarrojo es utilizado en clínica veterinaria por sus efectos analgésicos, antiinflamatorios, bioestimulantes y curativos, a fin de tratar lesiones y mejorar el proceso de cicatrización. El presente estudio tiene como propósito evaluar el efecto del láser infrarrojo de AsGa (10miliwatt,780 nanómetros, 2joule/cm<sup>2</sup>) sobre la articulación témporo mandibular (ATM) de conejo, para determinar las alteraciones que produce este tipo de irradiación sobre los tejidos normales. Se utilizaron 10 conejos de un peso promedio de 2,5 Kg., criados bajo las mismas condiciones de habitat y alimentación, a los cuales se les irradió la ATM derecha. Como control se usó la ATM izquierda del mismo animal. Los especímenes fueron eutanasiados y sus ATM disecadas midiéndose con calibrador digital los diámetros del disco articular, cóndilo mandibular y fosa mandibular. Al mismo tiempo, se tomaron muestras para realizar un análisis histológico de estas mismas estructuras articulares. Macroscópicamente se determinaron significativos cambios dimensionales en la anatomía las estructuras irradiadas, en comparación con los controles, especialmente a nivel de disco y fosa mandibular. A nivel de microscopia óptica se observaron variaciones en la disposición del colágeno, como también, alteraciones en el ordenamiento de los estratos celulares tanto en el disco articular, como en la superficie del cóndilo mandibular. Se concluye que el láser blando produce variaciones macro y microscópicas en la ATM de conejo.

**Palabras clave:** Láser infrarrojo, conejos, articulación témporo mandibular, alteraciones anatómicas.

### ABSTRACT

Soft or infrared laser is widely used by their analgesic, anti-inflammatory, biostimulant and curative effects, specially on veterinary clinical procedures destined to treat injury and to improve scarring process. The actual study has the object to detect the AsGa IR laser effects (10miliwatt, 780 nanómetro, 2 joule /cm<sup>2</sup>) on natural rabbit Temporal Mandibular Joint (TMJ) tissue. Ten rabbit specimens from 2.5 Kg average weight reared and nurtured under the same conditions were used as the experimentation subjects in this study. Laser irradiation was performed at the right TMJ of each specimen only, while the other side was left as a control. After each specimen sacrifice their respective TMJ were removed and dissected having cared to measure on the articular disk, mandibular condyle and mandibular fossa samples their respective diameters employing a digital calibrator. At the same time several samples were taken from the articular structures to perform a hystological analysis. Important changes in size and dimension were found on the anatomy of the irradiated structures specially at the level of both mandibular disc and fossa. Instead by optical microscopy were detected several variations on the collagen disposition as also some alterations on the cell layer distribution at the level of the articular disk and mandibular condyle surface. Finally, it can be concluded the soft laser induced macro and microscopic morphological alterations on natural rabbit TMJ tissue.

**Key words:** Infrared laser, rabbit specimens, temporomandibular joint, anatomical alterations.

## INTRODUCCIÓN

Gracias a la Medicina Física se han instaurado un conjunto de técnicas para lograr una mejor rehabilitación del paciente veterinario. Ya en los años 80 se comenzó a utilizar en animales pequeños, logrando mejores resultados en los pacientes tratados, en lo relativo a procesos de cicatrización, problemas músculo esqueléticos y consolidación de fracturas [14].

Entre estos recursos terapéuticos se encuentra el láser infrarrojo o de baja potencia, que actualmente es utilizado para aliviar la sintomatología dolorosa y mejorar la movilidad, como también, para acelerar los procesos de cicatrización, tanto en medicina veterinaria como en humanos, en lesiones de diferentes articulaciones [13,14]. Esta terapia está siendo utilizada por más de 20 años, pero todavía no se ha encontrado un modelo terapéutico confiable [18], además que no existen suficientes evidencias científicas sobre su acción sobre las células y tejidos que es necesario clarificar [20].

Los efectos del láser blando desde el punto de vista clínico se pueden clasificar en analgésicos antiinflamatorios, antiinflamatorios, bioestimulantes y curativos [12, 16, 17].

El láser infrarrojo, como el láser de Arseniuro de Galio (AsGa), modelo IR-10E; fabricante CEC., Argentina, produce un efecto estimulante sobre las células, que se manifiesta en cambios bioquímicos, bioeléctricos, bioenergéticos y en el micro circulación [11]. Su mecanismo de acción, de acuerdo al modelo de Karu [10], se relaciona con cambios fotoquímicos y fotoeléctricos que esta luz monocromática, amplificada y unidireccional produce a nivel mitocondrial. Por lo cual, altera el metabolismo celular, desencadenando señales de transducción en otras estructuras celulares, incluyendo despolarización de membranas, induciendo finalmente a una bioactivación con aumento en la producción de Adenosin Trifosfato (ATP) intracelular y estímulo de la síntesis de Ácido Ribonucleico (ARN) y proteínas [1, 2, 4, 22].

Los efectos sobre los tejidos dependen de la absorción de su energía y su transformación en procesos biológicos. La absorción se encuentra determinada por la longitud de onda de la radiación y por las características ópticas del tejido, pero el efecto biológico dependerá fundamentalmente de la cantidad de energía depositada y el tiempo en que ésta ha sido absorbida [9,13].

Debido a que la absorción de la radiación láser ocurre sólo en los primeros milímetros de tejido, los efectos en profundidad o sistémicos no son atribuibles a la acción directa de la energía absorbida. Es un proceso en donde la energía se deposita en los tejidos y produce una acción primaria o directa, con efectos locales [11].

Existen evidencias que señalan que el láser infrarrojo altera el metabolismo del colágeno, tanto *in vitro* como en animales de experimentación [8,12]. En el nervio isquiático de conejos (*Oryctolagus cuniculus*) se demostró un efecto estimulante sobre los fibroblastos, aumentando la producción de colágeno, que se

manifestó en incremento del espesor del perineuro, junto a una mayor cantidad de tejido adiposo en el epineuro [12].

Estudiando *in vitro* el efecto sobre el tejido óseo se irradiaron cultivos celulares de huesos del cráneo de rata *Sprague Dawley* en varias etapas de desarrollo, demostrándose la formación de hueso nodular, aumento de la actividad de las fosfatasas alcalinas y expresión génica de osteocalcina. Los osteoblastos aislados fueron irradiados con láser Ga-Al-As (830nm, 500mW) comprobándose que la irradiación puede tener dos roles en la formación de hueso, uno corresponde a la estimulación de la proliferación celular, especialmente osteoblastos que forman nódulos óseos, y otra, que tiene que ver con la diferenciación celular, que se manifestó en un aumento de células osteoblásticas diferenciadas con incremento en la formación de hueso [15].

La articulación témporo mandibular de conejo (ATM) por lo anteriormente señalado, se considera un buen modelo para comprobar el efecto de este tipo de irradiación sobre las articulaciones, pues al participar en el proceso de alimentación, tiene una carga de trabajo casi permanente.

La ATM en los animales omnívoros, carnívoros, herbívoros y roedores es de tipo sinovial y está formada por un complejo témporo meniscal y un complejo mandíbulo meniscal, es decir, en todos los especímenes se encuentra una combinación de articulaciones en silla de montar y condíleas [3].

Las superficies óseas de la ATM del conejo se encuentran representadas por el cóndilo mandibular, eminencia articular del hueso temporal y la fosa mandibular del hueso temporal [FIG.1], que están recubiertas a diferencias de las otras articulaciones sinoviales, por un denso y avascular recubrimiento de tejido fibroso [7]. El disco articular, ontogénicamente deriva del mesénquima. La parte central del disco denominada zona intermedia, es más delgada que en la periferia donde se ubican las bandas anterior y posterior. La zona intermedia carece de vasos y nervios, al igual que la capa fibrosa que cubre las superficies articulares de la mandíbula y fosa articular, probablemente por el rol que cumplen al soportar grandes esfuerzo y compresión durante los movimientos de la articulación [6].

La disposición de las fibras colágenas en el disco, observadas con microscopio estereoscópico, con microscopio de luz y microscopio electrónico de barrido, tienen una configuración semejante a una huella digital, hecho que ayuda a almacenar líquido sinovial. Las finas fibras de la parte media del disco representan una lámina ondulada que se dispone en sentido antero-posterior para absorber las fuerzas de compresión. Existen otras fibras que se disponen en sentido de medial a lateral constituyendo fascículos menos compactos y de menor tamaño que cruzan perpendicularmente las fibras antero-posteriores en las bandas anterior y posterior [19].

El láser infrarrojo se considera como una terapia apta para curar problemas osteo articulares, pero existen fundadas dudas acerca del efecto inocuo en los tejidos, especialmente

en las estructuras adyacentes o en la misma región anatómica donde se aplica el rayo, pues éste no discrimina su acción sobre tejido enfermo o tejido sano. Además, no hay suficientes evidencias científicas sobre su utilización [21].

Por lo tanto, el propósito de este trabajo fue aplicar láser infrarrojo sobre la ATM de conejos, en dosis y tiempo considerados terapéuticos, a fin de evaluar cualitativa y cuantitativa el efecto sobre los tejidos normales y así entregar más evidencias experimentales que permitan validar su utilización en los pacientes veterinarios.

## MATERIALES Y MÉTODOS

Se utilizaron 10 conejos sanos, con la articulación temporomandibular normal evaluada por un especialista y con un peso promedio de 2,5 kilos, criados en el bioterio de la Universidad de la Frontera, Chile, y sometidos a las mismas condiciones ambientales y de alimentación.

Cinco de ellos (10 articulaciones) se usaron para observar los cambios en la anatomía macroscópica de la articulación y los otros 5 (10 articulaciones) para observar a nivel de microscopia óptica, el efecto de la irradiación sobre los tejidos.

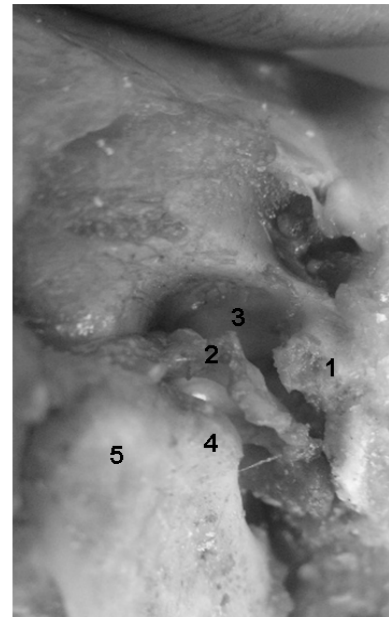
Todos los animales fueron irradiados sobre la piel de la ATM del lado derecho con láser infrarrojo de AsGa (780 nm, 10 mW, 10 minutos, 10 días), con una dosis de 2 J/cm<sup>2</sup>. La articulación del lado izquierdo fue utilizada como control.

Las características técnicas del equipo láser corresponden al modelo CEC, construido en Argentina, con un emisor láser de arseniuro de galio, longitud de onda de 780nm, potencia de emisión de hasta 10 mW, frecuencia de pulsos de 5000 hertz, ancho de pulsos de 200 nanosegundos, tensión de línea 220 v, consumo de 35 watt y control de energía a través de computadora.

Después de 15 días de la aplicación se eutanasiaron los animales y se disecaron las articulaciones de cada animal bajo microscopio estereoscópico, irradiada y de control, conservándose en formol tamponado al 10%. El disco articular fue separado del complejo articular para su disección y estudio histológico en forma independiente. Las fotografías de disección se obtuvieron con cámara digital Kónica Minolta Dimage Z2, Japón. En cada una de las articulaciones se efectuó la morfometría del disco articular, cóndilo mandibular y fosa mandibular, utilizando un calibrador digital Mitutoyo, modelo 500-1965-20-06 range, Japón.

En cada disco articular se cuantificó el diámetro ántero posterior (DAP), diámetro transversal (DT), espesor de la zona anterior (EZA), espesor de la zona media (EZM) y espesor de la zona posterior (EZP).

En cada cóndilo mandibular se midió el diámetro ántero posterior (DAP) y el diámetro transversal (DT).



- 1= EMINENCIA ARTICULAR DEL HUESO TEMPORAL
- 2= DISCO ARTICULAR
- 3= FOSA MANDIBULAR DEL HUESO TEMPORAL
- 4= CÓNDILO ARTICULAR DE LA MANDÍBULA
- 5= RAMA DE LA MANDÍBULA

- 1= ARTICULAR TUBERCULE OF TEMPORAL BONE
- 2= ARTICULAR DISC
- 3= MANDIBULAR FOSSA OF TEMPORAL BONE
- 4= MANDIBULAR CONDYLAR PROCESS
- 5= MANDIBULAR BRANCH

**FIGURA 1. DISECCIÓN DE ATM DE CONEJO / DISSECTION OF TMJ OF RABBIT.**

En cada fosa articular se midió el diámetro ántero posterior (DAP) y la profundidad o diámetro superior inferior (DSI).

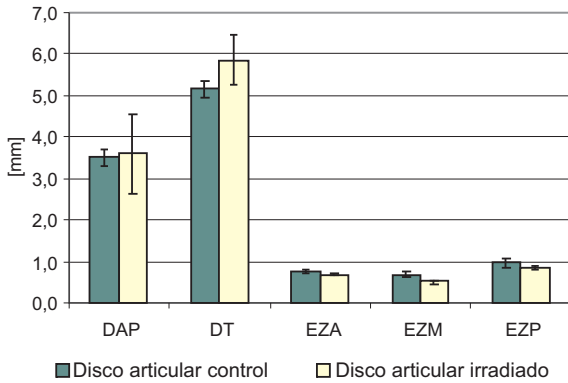
El análisis estadístico de las mediciones efectuadas con calibrador digital fue de tipo descriptivo, con valores mínimo y máximos y con cálculo de la media, promedio y desviación estándar, además del cálculo de la significación estadística con la prueba de Wilcoxon [23] de las dimensiones de estructuras controles e irradiadas correspondiente a disco, fosa y cóndilo mandibular.

Para el estudio histológico, las muestras fueron teñidas con Hematoxilina-Eosina y Van Giesson (Lab. Merck, Alemania); se obtuvieron cortes seriados de 5-7 micras y las microfotografías se realizaron con una cámara digital Moticam 480 China, en un microscopio óptico Olympus, modelo CX 31, Japón.

## RESULTADOS Y DISCUSIÓN

### Aspectos macroscópicos

La morfometría de las articulaciones irradiadas mostró cambios dimensionales en relación a las articulaciones controles:



**DAP:** DIÁMETRO ANTERO POSTERIOR;  
**DT:** DIÁMETRO TRANSVERSAL;  
**EZA:** ESPESOR ZONA ANTERIOR;  
**EZM:** ESPESOR ZONA MEDIA;  
**EZP:** ESPESOR ZONA POSTERIOR.  
**APD=** ANTERO POSTERIOR DIAMETER  
**TD =** TRANSVERSAL DIAMETER  
**AZT=** ANTERIOR ZONE THICKNESS  
**MZT =** MIDDLE ZONE THICKNESS  
**PZT =** POSTERIOR ZONE THICKNESS

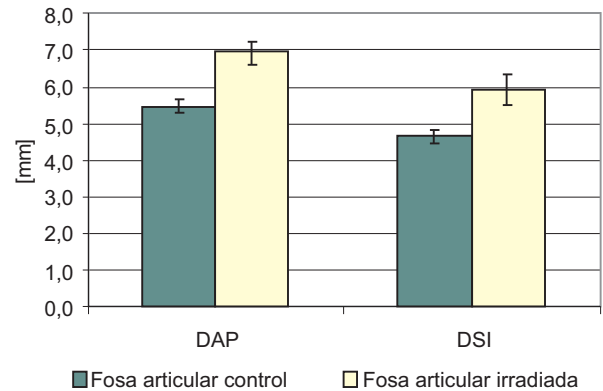
**FIGURA 2. MORFOMETRÍA DEL DISCO ARTICULAR / ARTICULAR DISC MORPHOMETRY.**

- En el disco articular se apreció aumento de los diámetros  ntero posterior y transversal, con disminuci n del espesor en las zonas anterior, media y posterior (FIG. 2).
- En la fosa mandibular se comprob  variaciones notables en los di metros DAP y DSI (FIG. 3).
- En el c ndilo mandibular se observ  aumento de los di metros  ntero posterior y transversal (FIG. 4).

Al aplicar la prueba no param trica de Wilcoxon para muestras pareadas, se determin  que existen diferencias significativas en los cambios dimensionales entre la cavidad articular irradiada y la de control con un valor de  $P=0,043$  en las variables DAP y DSI. Tambi n es significativa la diferencia en el espesor de la zona media del disco (EZM) entre la muestra control y la irradiada, con un valor de  $P=0,043$ .

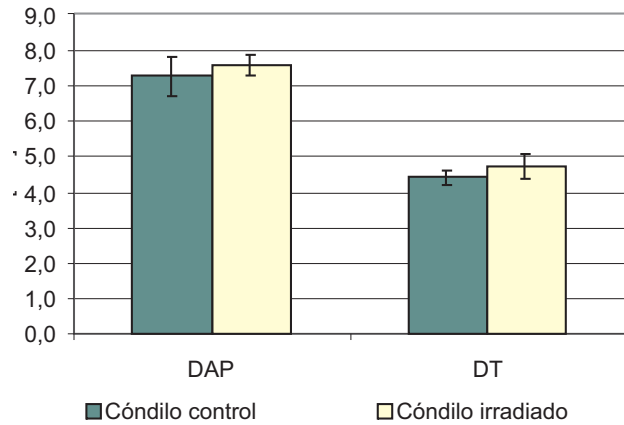
#### Aspectos microsc picos.

Al microscopio  ptico se observaron en el disco articular control, abundantes fibras col genas dispuestas en distintas direcciones rodeadas de gran cantidad de fibrocitos y condrocitos (FIG. 5A). En el disco articular irradiado se apreció importantes variaciones siendo las m s notorias un adelgazamiento, especialmente en la zona media, con redistribuci n de las fibras col genas que se disponen ahora mayoritariamente en haces paralelos, rodeadas de hileras de fibroblastos y condrocitos (FIG. 5B).



**DAP:** DIÁMETRO ANTERO POSTERIOR  
**DSI:** DIÁMETRO SUPERO INFERIOR  
**APD:** ANTERO POSTERIOR DIAMETER  
**SID:** SUPERIOR INFERIOR DIAMETER

**FIGURA 3. MORFOMETRÍA DE FOSA MANDIBULAR / MANDIBULAR FOSSA MORPHOMETRY.**

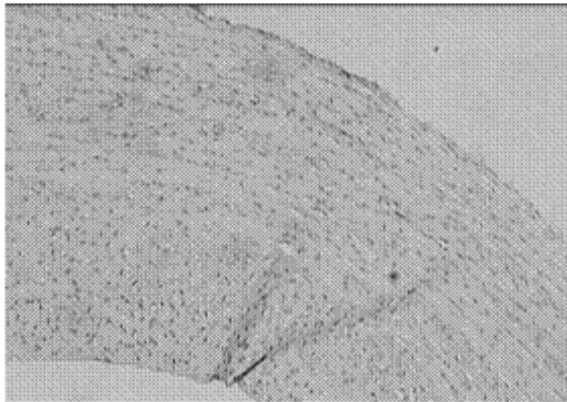


**DAP:** DIÁMETRO ANTERO POSTERIOR  
**DT:** DIÁMETRO TRANSVERSAL  
**APD:** ANTERIOR POSTERIOR DIAMETER

**FIGURA 4. MORFOMETRÍA DE C NDILO / CONDYLAR PROCESS MORPHOMETRY.**

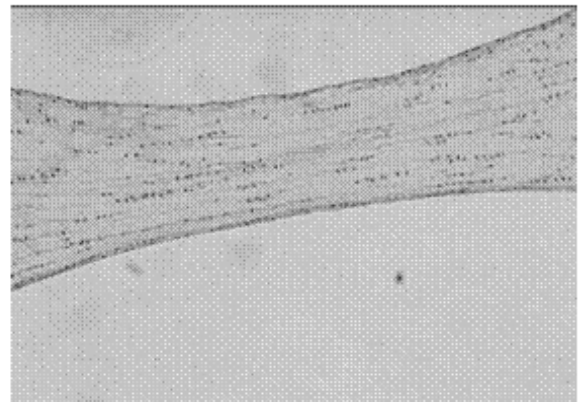
En la superficie articular del c ndilo mandibular control, se identific  una amplia zona de tejido fibroso con abundante fibras col genas, donde las c lulas muestran maduraci n normal, con zona proliferativa muy notoria. En las capas m s profundas se identificaron condrocitos (FIG. 6A).

En cambio, en el tejido conectivo que cubre la superficie articular del c ndilo irradiado se comprob  gran aumento de los condrocitos, a nivel superficial y profundo, que se observaron bien diferenciados especialmente en la regi n profunda. Marcada disminuci n del tejido fibroso y escasos condroblastos. Tambi n es muy manifiesta la disminuci n del grosor del tejido que cubre y protege al tejido  seo del c ndilo irradiado (FIG. 6B).



**A. DISCO CONTROL.** ABUNDANTE FIBRAS COLÁGENAS Y CÉLULAS EN DISTINTAS DIRECCIONES. H E (40X)

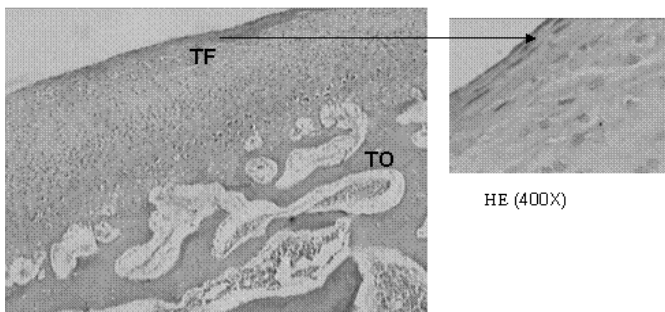
**A. CONTROL DISC.** ABUNDANT COLLAGEN FIBERS AND CELLS IN DIFFERENT DIRECTIONS. H E (40X)



**B. DISCO IRRADIADO.** FIBRAS Y CÉLULAS CON DIRECCION PARALELA. DISMINUCIÓN DEL GROSOR DEL DISCO. H E (40X)

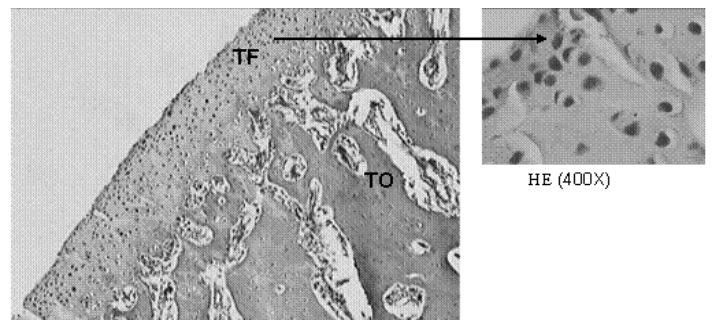
**B. IRRADIATED DISC.** FIBERS AND CELLS IN PARALLELE DIRECTION. DISC THICKNESS DECREASE. H E (40X)

**FIGURA 5. MICROFOTOGRAFÍAS DEL DISCO CONTROL Y DEL DISCO IRRADIADO / MICROPHOTOGRAPHIES OF CONTROL DISC AND IRRADIATED DISC.**



**A. CÓNDILO CONTROL**  
TF=TEJIDO FIBROSO TO= TEJIDO ÓSEO  
ABUNDANTE TEJIDO FIBROSO CON NIVELES BIEN DIFERENCIADOS. HE (40X).

**A. CONTROL CONDYLAR PROCESS**  
FT= FIBROUS TISSUE BT= BONY TISSUE  
ABUNDANT FIBROUS TISSUE WITH WELL DIFFERENTIATED LEVELS. HE (40X).



**B. CÓNDILO IRRADIADO**  
TF=TEJIDO FIBROSO TO= TEJIDO ÓSEO  
DISMINUCIÓN DEL TEJIDO FIBROSO Y AUMENTO DE CONDRÓCITOS.  
SE ADELGAZA Y SE PIERDE ORDENAMIENTO DE ESTRATOS. H.E (40X).

**B. IRRADIATED CONDYLAR PROCESS**  
FT= FIBROUS TISSUE BT= BONE TISSUE  
DECREASING QUANTITY OF FIBROUS TISSUE AND INCREASE IN CONDRÓCYTE CELLS.  
THINNED FIBROUS TISSUE AND LOSS OF STRATIFIED ORDER. H E (40X).

**FIGURA 6. MICROFOTOGRAFÍAS DE LA SUPERFICIE DEL CÓNDILO CONTROL E IRRADIADO / MICROPHOTOGRAPHIES FROM SURFACES OF CONTROL CONDYLAR PROCESS AND IRRADIATED CONDYLAR PROCESS.**

De igual modo, fue posible comprobar que su uso implica la alteración de todos los tejidos que se encuentren adyacentes al punto de penetración del rayo.

Se evidenció que el láser infrarrojo produjo alteraciones en las células normales al cambiar o estimular el metabolismo celular del tejido conectivo y óseo [8, 10,11] lo cual, se manifestó en variaciones del ordenamiento y número de fibroblastos, fibrocitos, fibras colágenas, condroblastos y condrocitos.

Se observó que el láser infrarrojo aceleró la maduración o transformación de los tejidos, perdiéndose el ordenamiento de fibras y células al compararse con las muestras controles, debido al efecto estimulante sobre el metabolismo celular [10].

Se pudo apreciar, en concordancia con Martínez [11], que el haz de luz se refleja en la piel, se absorbe en la superficie y se dispersa en un radio de varios centímetros. Una emisión de mayor potencia no contribuiría a obtener un efecto en

los tejidos más profundos, sino que el tiempo para aplicar una cantidad de energía determinada, sería menor.

Llamó la atención el aumento notorio del tejido adiposo en la zona irradiada, hecho atribuible a gran activación de adipositos concordando con lo preconizado por el modelo de Karu [10].

La estructura articular que se observó más afectadas por esta irradiación aplicada en dosis terapéuticas durante 10 días, fue el disco articular, el cual disminuyó su espesor en las zonas anterior, media y posterior. La variación en la zona media fue estadísticamente significativa. Este hecho podría estar relacionado con un reordenamiento de las fibras colágenas, pasando de una disposición multidireccional descrita por Shengyi y col. [19], a constituir ordenados paquetes de fibras ubicadas paralelamente al eje mayor del disco como se aprecia en esta experiencia. Además se observó un reordenamiento de la disposición de los núcleos de fibrocitos que ubican mayoritariamente a lo largo de las fibras colágenas. Este cambio de posición de las fibras colágenas podría tener repercusión en la funcionalidad del disco, en lo concerniente a distribuir las fuerzas que se ejercen sobre las superficies articulares del cóndilo y la fosa mandibular, lo cual se agrega a cambios dimensionales estadísticamente significativos en la anatomía macroscópica de esta fosa, especialmente en el diámetro DAP y en su DSI, con lo cual se comprueba una vez más, el efecto del láser blando sobre la remodelación ósea [15].

En la superficie de los cóndilos mandibulares irradiados, también se demostró una franca transformación del tejido fibroso, lo cual indicaría que el efecto del láser blando alcanzaría afectar al ADN ácido desoxirribonucleico celular, permitiendo una transformación de fibroblastos en condroblastos. La mayoría de las células son condrocitos que se encuentran bien diferenciados, especialmente en los estratos más profundos. Este hecho podría interpretarse como una aceleración en la maduración del tejido, donde el tejido fibroso es reemplazado por una especie de cartílago hialino.

El hueso subyacente al tejido fibroso del cóndilo mandibular no presentó cambios morfológicos, por el hecho de que el láser no alcanzó la profundidad suficiente para alterar la histología normal del hueso mandibular, concordando con lo preconizado por Martínez [11].

La dosis de rayos láser infrarrojos ( $J/cm^2$ ) tendría gran importancia en los cambios morfológicos de los tejidos irradiados: dosis bajas tendrían un efecto de estimulación del metabolismo celular, en cambio las dosis altas producirían efectos que dañan la célula y son consecuencia de una letal fotosensibilización [1,8].

En esta experiencia se aplicó una dosis baja, lo cual se relaciona con los evidentes cambios producidos en los tejidos por estimulación de su metabolismo celular.

En consecuencia, la aplicación de láser infrarrojo en ATM de conejos, en dosis consideradas terapéuticas [2, 5,

9,13], produjo variaciones en la anatomía normal macroscópica y microscópica.

## CONCLUSIONES

Se comprobó que el rayo láser infrarrojo con la potencia, tiempo y número de aplicaciones que se utiliza habitualmente para aliviar síntomas clínicos en lesiones articulares de animales, al aplicarse sobre la ATM sana, produce cambios morfológicos a nivel macro y microscópico.

Las significativas alteraciones se relacionan con los efectos que produce este tipo de irradiación al aumentar en forma marcada el metabolismo celular.

La fisioterapia con láser infrarrojo debe ser estudiada experimental y clínicamente con mayor amplitud, para tener la seguridad que su aplicación no causará futuros problemas en los pacientes veterinarios.

## AGRADECIMIENTO

Este estudio fue financiado por la Dirección de Investigación de la Universidad de la Frontera, Temuco, Chile: Proyecto 04-0149.

## REFERENCIAS BIBLIOGRÁFICAS

- [1] AMARAL, A.C.; PARIZOTTO, N.A.; SALVINI, T.F. Dose-dependency of low energy HeNe laser effect in regeneration of skeletal muscle in mice. *Lasers Med. Surg.* 16:44-51.2001.
- [2] CONTI, C. Low level laser therapy in the treatment of temporomandibular disorders (TMD): a double-blind pilot study. *Cranio.* 15(2): 144-149.1997.
- [3] GONZALEZ, O.; BERMEJO, A.; GONZALEZ, J.M. The temporomandibular joint in different mammals. A new concept. *Av. Odontoestomatol.* 7(6):445-451. 1991.
- [4] GRECO, M.; GUIZA, G.; PERLINO, E.; MARRA, E. Increase in RNA and protein synthesis by mitochondria irradiated with helium-neon laser. *Biochem. Biophys. Res. Comm.* 163(3): 1428-1434. 1989.
- [5] GREENBERG, S.A.; JACOBS, J.S.; BESSETTE, R.W. Temporomandibular joint dysfunction: evaluation and treatment. *Clin. Plast. Surg.* 16(4):707-724. 1989.
- [6] GRIFFIN, C.J.; SHARPE, C.J. The structure of the adult temporomandibular meniscus. *Aust. Dent J.* 5:190-195. 1960.
- [7] HYLANDER, W.L. Mandibular function and TMJ loading. In: CARLSON D.S.; MCNAMARA, J.A. and RIBBENS, K.A. (Eds.). *Developmental aspects of temporomandi-*

- bular joint disorders.** Craniofacial Growth Series. Monograph#16. Ann Arbor, Mich. 38-60 pp. 1985.
- [8] HOUGHTON, P.E; BROWN, J. Effect of low laser on healing in wounded fetal mouse limbs. **Laser Therapy.** 11(2):54-68. 2000
- [9] KULEKCIOGLU, S.; SIVRIOGLU, K.; OZCAN, O.; PARLAK, M. Effectiveness of low-level laser therapy in temporomandibular disorder. **Scand. J. Rheumatol.** 32(2):114-118. 2003.
- [10] KARU, T. Photobiological fundamentals of low-power laser therapy. **IEEEJ. Quant Elect.** 23:1703-1717. 1987.
- [11] MARTINEZ, M.; PORTERO, S. Láser. En: MARTÍNEZ, M.; PASTOR, J.M. (Eds.), **Manual de Medicina Física.** Editorial Harcourt. 159-177 pp. 1998.
- [12] MATAMALA, F.; VEUTHEY, C.; MOLINA, B. Efecto del láser de uso clínico sobre el perineuro del nervio isquiático de conejo. **Arch. Med. Vet.** 33 (2): 253-259. 2001.
- [13] MESTER, E.; MESTER, A.F.; MESTER, A. The biomedical effects of laser application. **Lasers Surg. Med.** 5:31-39. 1985.
- [14] MILLIS, D.L. Introduction to Physical Therapy. In: MILLIS, D.L. LEVINE, D.; TAYLOR, R.A. (Eds), **Canine Rehabilitation and Physical Therapy.** Saunders Elsevier. 5-20 pp. 2004.
- [15] OZAWA, Y.; SHIMIZU, N.; KARIYA, G.; ABIKO, Y. Low-energy laser irradiation stimulates bone nodule formation at early stages of cell culture in rat calvaria cells. **Bone Apr.** 22(4):347-354. 1998.
- [16] PINHEIRO, A.L.; CAVALCANTI, E.T.; REGO, T.; PINHEIRO, M.; MANZI, C.T. Low-level laser therapy in the management of disorders of the maxillofacial region. **J. Clin. Laser Med. Surg.** 15:181-183. 1997.
- [17] DE ABREU, R.; CAMPARIS, C.M.; ZANIRATO, R. Low intensity laser therapy in the treatment of temporomandibular disorders: a double-blind study. **J. Oral Rehabil.** 32: 800-807. 2005.
- [18] SCHINDL, A.; SCHINDL, M.; PERNERSTORFER-SCHON, H.; SCHINDL, L. Low-intensity laser therapy: a review. **J. Investig. Med.** 48(5):312-326. 2000.
- [19] SHENGYI, T.; XU, Y. Biomechanical properties and collagen fiber orientation of TMJ disc in dogs. **J. Craniomandib. Disord.** 5 (1): 28-34. 1991.
- [20] TRELLES, M.A.; MAYAYO, E.; MESTER, A.; RIGAU, J. Low power laser therapy. Experimental and clinical data with special reference to Spain. **SJA & ET.** 2:80-100. 1987.
- [21] UTER, L.M. Insufficient scientific evidence for efficacy of widely used electrotherapy, laser therapy, and ultrasound treatment in physiotherapy. **Ned. Tijdschr. Geneesk.** 144(11):502-505. 2000.
- [22] VACCA, R.; MARRA, E.; PASSARELLA, S.; PETRAGALLO, V. Increase in cytosolic and mitochondrial protein synthesis in hepatocytes irradiated in vitro by He-NE Laser. **J.Photochem. Photobiol.** 34: 197-202. 1996.
- [23] WILCONSON, F. Individual comparisons by ranking methods. **Biomet.** 1: 80- 83. 1945.