

DIAGNÓSTICO PRECOZ DE LA GESTACIÓN Y VIABILIDAD FETAL EN PERRAS A TRAVÉS DE LA ULTRASONOGRAFÍA MODO-B EN TIEMPO REAL

EARLY PREGNANCY DIAGNOSIS AND FETAL VIABILITY IN BITCHES THROUGH B-MODE REAL TIME ULTRASONOGRAPHY

Darwain Arrieta M.¹, Robert Cruz A.², Manuel Alvarado M.², Jorge Sandoval² y Robert Valeris³

¹Estudiante de la Maestría de Medicina Veterinaria Preventiva y miembro del C.I.E.V. Centro de Investigación Estudiantil de Veterinaria, ²Cátedra de Radiología e Imagenología, Departamento Médico Quirúrgico, Facultad de Ciencias Veterinarias, Universidad del Zulia, Apartado 15252. Maracaibo, Venezuela.

³Médico Veterinario egresado de LUZ.

RESUMEN

Con el objeto de establecer el momento ideal para el diagnóstico temprano de la gestación y de evaluar varios parámetros de viabilidad fetal, se realizó una evaluación ecosonográfica a 2 grupos de perras de raza mestiza y edades comprendidas entre 2 y 6 años. Grupo I, integrado por 5 perras con 17, 21, 22, 23 y 24 días después del apareamiento (DA) respectivamente y 3 perras con 25 días DA (total 8 perras). Grupo II, integrado por 6 perras con más de 35 días DA. Se utilizó un equipo de ultrasonografía Pie Medical con transductor mini-convex 5.0-7.5 MHz. La investigación se llevó a cabo en la Policlínica Veterinaria de la Facultad de Ciencias Veterinarias de la Universidad del Zulia. En la perra evaluada a los 17 días DA, se evidenció el útero distendido con un contenido anecoico; en este caso la gestación se confirmó a los 25 días. En las perras examinadas por primera vez entre 21 y 25 días DA, se observaron estructuras esféricas anecoicas (vesículas embrionarias) rodeadas por una pared hipoecoica (tejido placentario) conteniendo cada una un embrión, cuya actividad cardíaca se pudo detectar 25 días DA. En 5 de las perras evaluadas a los 35 días o más DA, se detectaron actividad cardíaca y movimientos fetales como evidencia de viabilidad fetal. En la perra restante se observaron fetos con actividad cardíaca positiva sin movimientos fetales durante un periodo de evaluación de 10 minutos. Todos los cachorros de esa perra nacieron muertos 7 días después de la evaluación ultrasonográfica. Se concluye que entre 21 y 25 días DA es un intervalo adecuado para hacer un diagnóstico de gestación precoz en la hembra canina a través de la ultrasonografía. Es recomendable reali-

zar una evaluación global de la viabilidad fetal que comprenda tanto la presencia de latido cardíaco, frecuencia cardíaca y movimientos fetales así como realizar un monitoreo ecográfico a los 35 días o más para evaluar la viabilidad fetal.

Palabras clave: Ultrasonografía, modo- B, gestación, canino.

ABSTRACT

Ultrasound examinations were performed on two groups of crossbred bitches aged 2-6 years in order to establish the proper time for early pregnancy diagnosis and the assessment of certain parameters determining fetal viability. Group I was made up of 5 bitches days 17, 21, 22, 23 and 24 days after mating (PB) respectively and 3 bitches with 25 days PB (a total of 8 bitches). Group II was made up of 6 bitches with more that 35 days PB. For ultrasound diagnosis a PieMedical ultrasound scanner with a mini-convex 5.0-7.5 MHz transducer was utilized. The research was carried out at the University Veterinary Polyclinic, Faculty of Veterinary Sciences, University of Zulia. A distended uterus with anechoic content was evident in the bitch assessed at 17 days post-breeding; in this case the pregnancy was confirmed on day 25 PB. In the bitches initially examined between days 21 and 25 post-breeding, spherical anechoic structures (embryonic vesicles) each surrounded by a hypoechoic wall (placental tissue) and containing an embryo, were observed. The cardiac activity of those embryos could be measured when bitches were evaluated on day 25 post-breeding. In 5 of the bitches examined on day 35 PB and thereafter, cardiac activity and fetal movements were related to fetal viability. In one of these bitches, fetuses with positive cardiac activity and lack of movement were observed during the

10-minute evaluation. All puppies of that bitch were dead at birth 7 days post-evaluation. It is concluded that the 21-to-25 day post-breeding period is the adequate moment to give an accurate early pregnancy diagnosis in canine females through ultra-sonography. The use of global ultrasound examination comprising presence of heart beat, cardiac frequency and fetal movements, as well as subsequent evaluation on day 35 PB, and posterior monitoring of fetal viability is highly recommended.

Key words: Ultra-sonography, B- mode, pregnancy, canine.

INTRODUCCIÓN

La ultrasonografía es una técnica de diagnóstico por imágenes de gran utilidad en la detección de gestación en hembras caninas, en la evaluación de la viabilidad fetal, en la estimación de la edad de los fetos [1], así como también en la determinación del tamaño de la camada [6] y la evaluación de muerte fetal [8, 9]. Los principios físicos de la ultrasonografía modo- B en tiempo real han sido revisados por otros autores [3]. El objeto del presente estudio fue determinar el momento óptimo para un diagnóstico temprano de la gestación a través de la ultrasonografía y evaluar varios parámetros de viabilidad fetal.

MATERIALES Y MÉTODOS

La investigación se llevó a cabo en la Policlínica Veterinaria Universitaria de la Facultad de Ciencias Veterinarias de la Universidad del Zulia. Se constituyeron 2 grupos de hembras caninas de diferentes razas y edades; un primer grupo (GI), conformado por 8 perras, a cinco (5) de las cuales se les realizó una evaluación ultrasonográfica para diagnóstico de preñez a los 17, 21, 22, 23 y 24 días después del apareamiento (DA) respectivamente y a las tres restantes se les realizó la evaluación a los 25 días DA. Un segundo grupo (GII), integrado por 6 perras con más de 35 días DA, a las cuales también se les realizó la evaluación ecosonográfica para determinar parámetros de viabilidad fetal. Se utilizó un equipo de ultrasonografía PieMedical, con un transductor miniconvexo 5,0-7,5 MHz. Todas las perras fueron rasuradas en la región abdominal ventral previo a la evaluación ultrasonográfica. Se colocaron en posición decúbito dorsal, se les aplicó un gel de transmisión acústica. El área abdominal evaluada era la comprendida entre la vejiga urinaria y los riñones izquierdo y derecho. Las imágenes fueron impresas en un papel fotográfico especial utilizando un video-printer, marca Sony.

RESULTADOS Y DISCUSIÓN

En la evaluación ecosonográfica del grupo I, en las cuatro (4) perras examinadas por primera vez que tenían entre 21, 22, 23 y 24, y en las tres (3) perras con 25 días DA, se observaron estructuras esféricas y anecoicas (que correspondían a las vesículas embrionarias) rodeadas por una pared hipocoi-

ca (que correspondía al tejido placentario) conteniendo el embrión ecogénico (FIGS. 1, 2, 3, 4 y 5). En la perra evaluada a los 17 días DA se evidenció el útero distendido con un contenido anecoico (FIG. 6).

Otros autores han reportado la observación de este mismo hallazgo a los 17-23 días DA [2] y la presencia del embrión a los 23-25 días DA [10]. La perra que fue evaluada a los 17 días DA se evaluó nuevamente a los 25 días DA observándose los mismos parámetros ecosonográficos que presentaron las 7 perras restantes del mismo grupo, confirmándose la gestación (FIG. 5). Otros autores manifiestan que a los 16-20 días DA pueden observarse los blastocitos o sacos gestacionales,

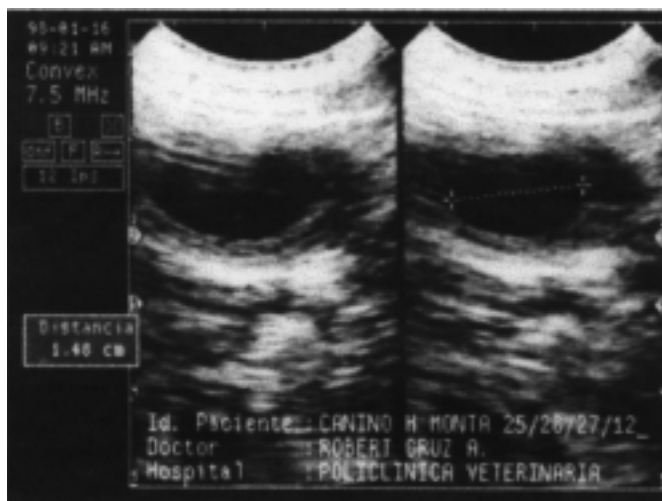


FIGURA 1. ECOSONOGRAMA EN MODO B PANTALLA DIVIDIDA. 21 DIAS DESPUÉS DEL APAREAMIENTO, DONDE SE OBSERVA UN AREA ANECOICA CON UN DIÁMETRO APROXIMADO DE 14 MM DE FORMA OVALADA (VESÍCULA EMBRIONARIA).

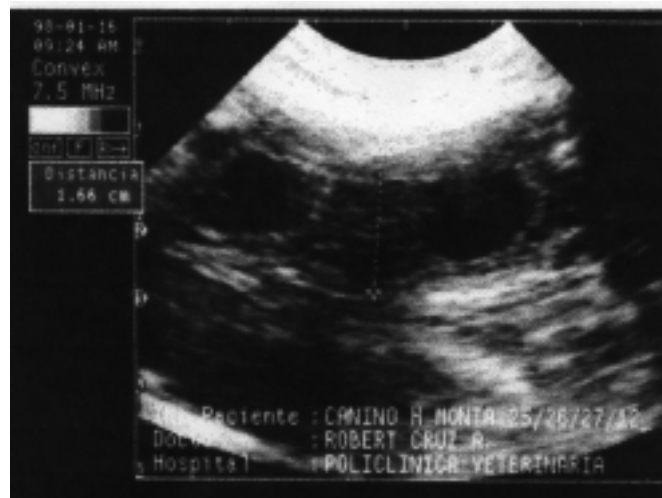

FIGURA 2. ECOSONOGRAMA EN MODO B PANTALLA ÚNICA: 22 DIAS DA, INDICANDO DOS ÁREAS ANECOICAS (VESÍCULAS EMBRIONARIAS) DENTRO DEL LUMEN UTERINO DE FORMA CIRCULAR CON REFORZAMIENTO POSTERIOR.

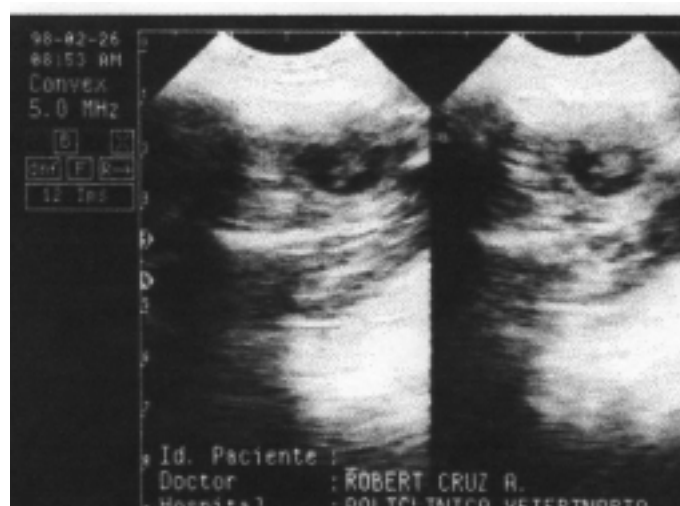


FIGURA 3: ECOSONOGRAMA EN MODO B PANTALLA DIVIDIDA: 23 DIAS DA; SE OBSERVA UN AREA ANECOICA OVALADA CON ESTRUCTURA HIPOECOICA EN SU INTERIOR (VESÍCULA EMBRIONARIA Y EMBRIÓN).

como estructuras llenas de líquido (anecoico) con o sin un embrión ecogénico evidente, dependiendo del tiempo gestacional real, ya que estos días (16-20 DA) deben considerarse aproximados por la duración del período gestacional que varía de acuerdo con el tiempo de apareamiento, en relación con el pico de LH y la ovulación [4]. Sin embargo Barr, F.J. y col., [1] reporta que es posible diagnosticar la preñez ultrasonográfica a los 18-20 días después de la ovulación identificando el blastocito implantado como una pequeña estructura esférica anecoica. En las 3 perras evaluadas a los 25 días DA se pudo evidenciar actividad cardíaca en los embriones y en las perras que tenían 21, 22, 23 y 24 días respectivamente, no se detectó ninguna actividad cardíaca para ese momento (FIGS. 1, 2, 3 y 4), pero al evaluar los embriones el día 25 DA se pudieron observar latidos cardíacos. Se ha reportado la presencia de actividad cardíaca a los 23-25 días DA [6,10]. En la perra se aprecia consistentemente un latido cardíaco fetal parpadeante alrededor del día 28 DA [4]. En la evaluación ecosonográfica del grupo II, en 5 de las perras evaluadas a los 35 días o más DA se detectaron actividad cardíaca (que comprende la medición de la frecuencia cardíaca en modo M) y movimientos fetales como evidencia de vitalidad fetal (FIG. 7) y en una (1) perra se observó actividad cardíaca positiva sin movimientos fetales durante un período de evaluación de aproximadamente 10 minutos. Todos los cachorros de esta perra nacieron muertos 7 días después de la evaluación ultrasonográfica. Otros autores han reportado que la muerte fetal se reconoce por la pérdida de la anatomía fetal normal con una ecogenicidad amorfa, mal definida dentro de la vesícula gestacional, así como ausencia de latidos cardíacos y movimientos fetales [9]. En la perra se pueden evidenciar a través de la ultrasonografía movimientos fetales alrededor del día 30 DA [4].

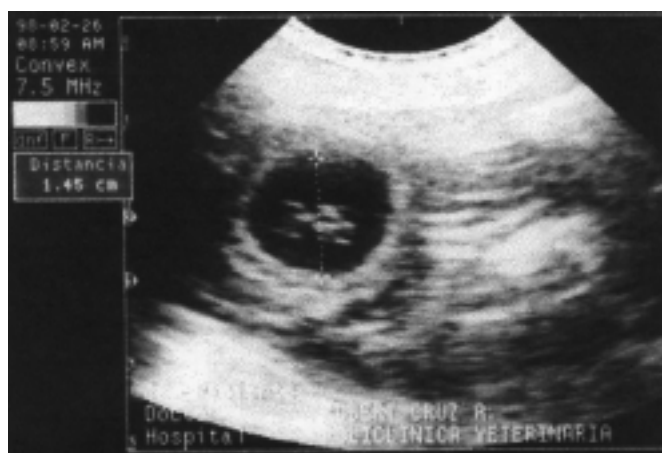

FIGURA 4: ECOSONOGRAMA EN MODO B PANTALLA ÚNICA: 24 DIAS DA; SE OBSERVA UN AREA ANECOICA CIRCULAR DE 14,5 MM CON UNA ESTRUCTURA HIPOECOICA EN SU INTERIOR (VESÍCULA EMBRIONARIA Y EMBRIÓN).

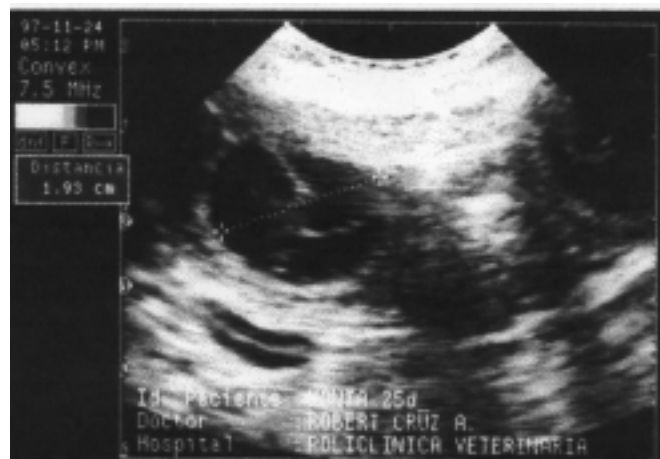

FIGURA 5. ECOSONOGRAMA EN MODO B PANTALLA ÚNICA: 25 DIAS DA, DONDE SE OBSERVA UN AREA ANECOICA DE 19,3 MM CON LINEAS HIPOECOICAS EN SU INTERIOR (MEMBRANAS PLACENTARIAS).

CONCLUSIONES

Se ha demostrado que la evaluación ecosonográfica entre 21 y 25 días DA es un momento adecuado para hacer un diagnóstico de gestación precoz en la hembra canina a través de la ultrasonografía modo-B en tiempo real. Además, se concluyó que la actividad cardíaca fetal por sí sola no debe tomarse como único parámetro de viabilidad fetal. Es recomendable la evaluación de otros parámetros ecográficos, tales como la observación de movimientos fetales, conjuntamente con los latidos y la frecuencia cardíaca. Se recomienda el monitoreo ecosonográfico a los 35 días o más DA, posterior al diagnóstico precoz, para evaluar la viabilidad fetal durante la gestación.

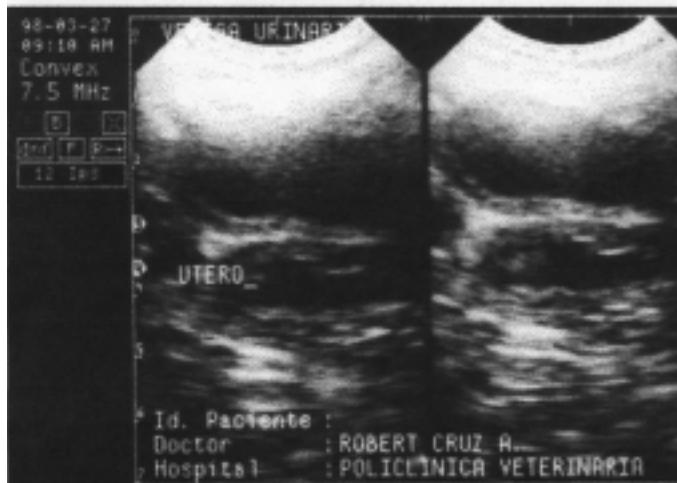


FIGURA 6. ECOSONOGRAMA EN MODO B PANTALLA DIVIDIDA: 17 DÍAS DA DONDE SE APRECIA LA PARED UTERINA CON UNA PEQUEÑA ESTRUCTURA ANECOICA EN SU INTERIOR.

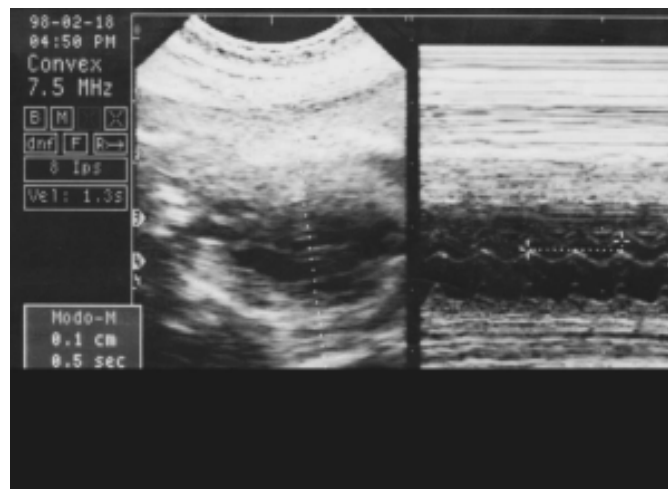


FIGURA 7. ECOSONOGRAMA EN MODO B Y M PANTALLA DIVIDIDA: > 35 DÍAS DA; DONDE SE APRECIA UNA IMAGEN ULTRASONOGRAFICA HETEROGÉNEA QUE SE CORRESPONDE A UN CORAZÓN FETAL, OBSÉRVESE ADEMÁS LA MEDICIÓN DE LA FRECUENCIA CARDÍACA EN MODO M.

REFERENCIAS BIBLIOGRÁFICAS

- [1] BARR, F.J. **Pregnancy Diagnosis and Assessment of Fetal Viability in the Dog: a Review.** Journal of Small Animal Practice. 24: 647.1998.
- [2] CHANG, S.J.; FUNG, H.P. **A Preliminary Study of B-Mode Real Time Ultrasonography for Pregnancy Diagnosis in the Bitch.** Taiwan Journal of Veterinary Medicine and Animal Husbandry. 59:19.1992.
- [3] CRUZ ARAMBULO, R.; ROA, A.Y.; ALVARADO M.M.; SOTO B.E. **Principios físicos y aplicaciones de la ultrasonografía modo-B en tiempo real en la evaluación del aparato reproductivo del canino: una revisión.** Revista Científica de la Facultad de Ciencias Veterinarias de la Universidad del Zulia. Vol VII N° 1. 1997.
- [4] DIEZ, B.N.; GARCÍA, R.L. **La ecografía en el diagnóstico de las enfermedades urogenitales de los pequeños animales.** Waltham Focus. Vol 6 N° 2. 1996.
- [5] FUNG, H.P.; CHANG, S.C. **B-mode ultrasonography use for diagnosing pregnancy and predicting parturition in dogs.** Journal of the Chinese Society of Veterinary Science. 22: 2. 1996.
- [6] LAMB, C.R. **Abdominal ultrasonography in Small Animals: Intestinal tract and mesentery, kidneys, adrenal glands, uterus and prostate.** Journal of Small Animal Practice. 31: 295.1990.
- [7] OBERFRANC, M. **Ultrasonic characteristics of canine fetal development and estimation of litter size by ultrasonography.** Magyar- Allator- vosok-apja. 120: 10.1998.
- [8] POFFEMBARGER, E.M.; FEENCY, D.A. **Use of gray-scale ultrasonography in the diagnosis of reproductive diseases in the bitch: 18 cases (1981-1984).** Journal of Veterinary Medical Association. 189: 90.1986.
- [9] YEAGER, A.E.; CONCANNEN, P.W. **Serial ultrasonographic appearance of postpartum uterine involution in Beagle dogs.** Theriogenology. 34:523.1990.
- [10] YEAGER, A.E.; MOHAMED, O.; MEYERS-WALLER.; VANNERSON, L.; CONCANNEN, P.W. **Ultrasonographic appearance of the uterus, placental, fetus and fetal membranes throughout accurately timed pregnancy in Beagles.** American Journal of Veterinary Research. 53: 342.1992.
- [11] ZHENG, H.H.; SUN, Z.W.; QUAN, S.Y.; CHEN, D.R. **Study on the early pregnancy diagnosis of dogs by real time ultrasonic scanning.** Chinese Journal of Veterinary Medicine. 24: 7.1998.