

CASO CLÍNICO

CASO INUSUAL DE SÍNDROME DE CUSHING.

Marietta Borges¹, Ilgora Pizzolante², Daniel Marante³, Zulay Pastrán¹, Salvador Malavé³, Noel Rebolledo¹, Jacobo Mattout¹, Aixa Manso³, Marjorie Chaparro³, Manuela Iglesias⁴.

¹Policlínica Metropolitana, Caracas, ²Hospital Militar Carlos Arvelo, Caracas, ³Centro Médico Docente La Trinidad, Caracas, ⁴Laboratorio Metropolitano, Caracas, Venezuela.

Rev Venez Endocrinol Metab 2014; 12(2): 112-118

RESUMEN

Objetivo: discutir las dificultades en el diagnóstico y manejo terapéutico de un caso poco frecuente de Síndrome de Cushing (SC).

Caso Clínico: se reporta el caso de un paciente femenino, de 24 años, con hipercortisolismo y patrón bioquímico sugestivo de SC dependiente de corticotropina (ACTH). Estudios imagenológicos mostraron agrandamiento de la glándula hipófisis, extensión supraselar y una lesión lateral izquierda, sugestiva de microadenoma. Sometida a cirugía transesfenoidal en dos oportunidades, sin obtenerse la remisión del cuadro. Tomografía computarizada (TC) de tórax demostró la presencia de nódulo pulmonar único izquierdo, hipercaptante en el gammagrama con octreotido. Fue removido quirúrgicamente en forma satisfactoria produciéndose un abrupto descenso en los niveles de ACTH y cortisol pero nuevamente se incrementaron 24 horas después, permaneciendo elevados desde entonces. La inmunohistoquímica fue positiva para ACTH y cromogranina; el estudio anatomopatológico reportó tumor carcinoide típico sin invasión a ganglios linfáticos; sin embargo, la evolución clínica sugirió enfermedad residual. Se inició tratamiento con análogos de somatostatina (octreotido), el cual se ha mantenido por once meses, obteniéndose mejoría significativa del cuadro clínico y control parcial del hipercortisolismo. TC de tórax y gammagrama con octreotido recientemente practicados, revelaron pequeño foco, el cual correspondió a adenopatía mediastinal derecha. Se plantea la hipótesis de que el tumor producía simultáneamente ACTH y hormona liberadora de corticotropina (CRH, por sus siglas en inglés), explicándose de esta manera la hiperplasia hipofisaria.

Conclusión: En pacientes con SC dependiente de ACTH hay que tener presente la existencia de incidentalomas que pueden confundir el diagnóstico. Considerar que la hiperplasia hipofisaria puede ser secundaria a una fuente ectópica productora de CRH y aunque en este caso no pudo realizarse inmunohistoquímica para CRH en las células tumorales, es posible suponer que dichas células secretaban conjuntamente CRH y ACTH lo cual explica la hiperplasia hipofisaria.

Palabras clave: Síndrome de Cushing ACTH dependiente, ACTH ectópica, CRH ectópica, tumores carcinoideos, octreotido, incidentalomas.

ABSTRACT

Objective: to discuss the diagnostic and therapeutic difficulties of a rare case of Cushing's syndrome.

Case Report: we describe a case of a 24-year-old female patient who developed symptoms compatible with hypercortisolism; the biochemical pattern was suggestive of ACTH dependent Cushing's Syndrome. Imaging studies showed pituitary enlargement with suprasellar extension and a lesion suggestive microadenoma on the left side. Transsphenoidal surgery was performed in two occasions without remission. Subsequent explorations showed the presence of a single left lung nodule, positive to octreoscan. It was successfully operated and, a sharp decline on ACTH and cortisol levels was seen immediately after operation, increasing again 24 hours later and, remained elevated since then. Immunohistochemistry studies were positive for ACTH and chromogranin and although the pathology was compatible with typical carcinoid, and no lymph node invasion was seen, the clinical evolution suggested the presence of residual disease. Treatment with somatostatin analogues (Octreotide) was started and has being maintained for eleven months, up to the present. A significant improvement of the clinical picture and partial control of the hypercortisolism has being obtained. Chest CT and octreoscan recently performed, revealed small focus, which corresponded to a right mediastinal adenopathy. We hypothesize that the tumor was simulta-

Artículo recibido en: Enero 2014. Aceptado para publicación en: Marzo 2014.

Dirigir correspondencia a: Marietta Borgess Olivieri; Email: borgesolivieri@gmail.com

neously producing ACTH and CRH, explaining in this way the pituitary hyperplasia.

Conclusion: In patients with ACTH dependent Cushing the existence of incidentalomas could confuse the diagnosis and should be ruled out. Pituitary hyperplasia might be secondary to an ectopic CRH source. Although in our case immunohistochemistry for CRH was not performed, we assume that tumor cells secreted both, CRH and ACTH, explaining the pituitary hyperplasia.

Key words: ACTH depend Cushing, ectopic ACTH, ectopic CRH, carcinoid tumor, octreotide, incidentalomas.

INTRODUCCIÓN

El Síndrome de Cushing (SC) secundario a hipersecreción de ACTH, se origina en su mayoría por lesiones hipofisarias (aproximadamente 90% de los casos), y con menor frecuencia, por tumores ectópicos, sin embargo el diagnóstico diferencial entre ambas patologías puede ser en algunos casos extremadamente difícil¹.

Los estudios hormonales constituyen una herramienta importante para la localización del tumor y deben realizarse en forma secuencial²⁻⁶; pero a pesar de ello, la sobreposición de valores, dificultad de identificar la lesión, aún con estudios imagenológicos de alta calidad, así como la presencia de incidentalomas, constituye un reto para el endocrinólogo⁷⁻¹¹. Pruebas como la combinación de CRH con dexametasona (dexa)⁴ o el gradiente de ACTH en senos petrosos vs sangre periférica, antes y después de la administración de CRH, incrementan la sensibilidad y especificidad diagnóstica, siendo éste último, el estándar de oro para definir la fuente de ACTH¹²⁻¹⁴, aunque también han sido reportados resultados falsos¹⁵. Lamentablemente, la dificultad para obtener CRH limita su uso en nuestro entorno. Se describe el caso de una paciente con hipercortisolismo, elevación de ACTH, supresión incompleta con dexa, agrandamiento de la glándula hipofisis con expansión supraselar y lesión sugestiva de microadenoma en su porción izquierda, quien fue sometido a cirugía de hipofisis en dos oportunidades con el diagnóstico de adenoma, sin obtenerse curación y demostrándose posteriormente que un tumor carcinóide de pulmón era la fuente productora de ACTH.

CASO CLÍNICO

Paciente femenino de 24 años quien inició su enfermedad actual a mediados del año 2011,

cuando presentó clínica caracterizada por irregularidades menstruales, aumento de peso, así como acné en cara, espalda y aparición de estrías en piel. Por tal motivo, consultó a su ginecólogo, siendo referida posteriormente para estudio endocrinológico. Las pruebas hormonales basales evidenciaron elevación de cortisol plasmático con pérdida del ritmo circadiano, elevación del cortisol urinario y ACTH (Tabla I). La Resonancia Magnética (RMN) de hipófisis demostró hiperplasia de la glándula y lesión compatible con microadenoma izquierdo (Figura 1), razón por la cual fue referida para tratamiento quirúrgico.

Tabla I. Determinaciones hormonales iniciales (En rojo valores alterados)

HORMONA	VALOR
Cortisol am	29 µg/dl
Cortisol pm	33,60 µg/dl
Cortisol urinario	500 µg/24 h
ACTH	120 pg/ml
Prolactina	7,71 ng/ml
TSH	0,85 mUI/ml
T4 Libre	1,21 ng/ml
Estradiol	176 pg/ml
FSH	3,50 mUI/ml
LH	13,08 mUI/ml

Examen físico.

Peso: 70 Kg, Talla: 1,62 m, IMC: 26,7 Kg/m², TA: 130/85 mmHg, Pulso: 70 ppm. Distribución centrípeta de la grasa corporal, cara de luna llena y acumulo de grasa en el dorso del cuello. Piel: acné a nivel de cara y espalda, vello fino en cara, estrías violáceas en abdomen y brazos, no se observó hiperpigmentación ni signos de fragilidad capilar. Glándula tiroides no palpable. La auscultación cardiopulmonar fue normal; a nivel de abdomen, aumento del panículo adiposo, sin visceromegalia. Extremidades con masa

muscular conservada y debilidad proximal.

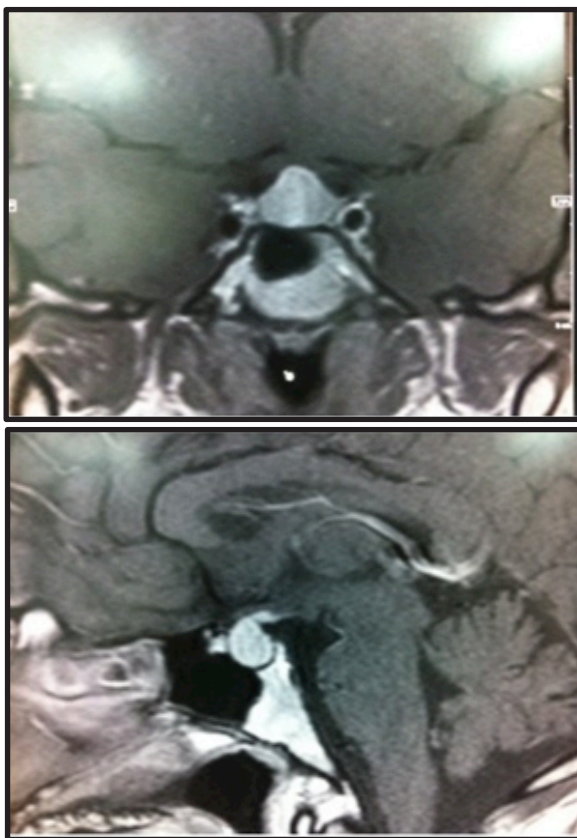


Fig. 1: RMN de hipófisis. A. Corte transversal B. Corte longitudinal. Demostrando crecimiento de la glándula con extensión supraselar, en el contorno posterolateral izquierdo del mismo.

Exámenes paraclínicos.

Laboratorio: la química sanguínea, los electrolitos séricos y las pruebas hepáticas se encuentran resumidos en la Tabla II. Se observó discreta hipoproteinemia, hipocalcemia (basada en calcio corregido) y elevación de LDH, siendo el resto de los valores normales, incluyendo electrolitos. La prueba de supresión con 8 mg de dexametasona mostró respuesta incompleta (42% de supresión) (Tabla III). Radiografía de tórax sin evidencia de lesiones. Electrocardiograma con trazado normal.

La paciente fue llevada a cirugía con el diagnóstico de adenoma hipofisario productor de ACTH, practicándose hemihipofisectomía izquierda. La inmunohistoquímica del material obtenido resultó positiva para ACTH y prolactina (PRL), sin embargo el nivel de ACTH en el postoperatorio inmediato se elevó significativamente (219 pg/ml)

y hubo persistencia del hipercortisolismo en los días sucesivos (cortisol plasmático 25 µg/dl, cortisol urinario 1223 µg/24h). Aunque la inmunohistoquímica positiva para ACTH sugería producción hipofisaria, se planteó como interrogante si el fracaso quirúrgico era debido a la extirpación incompleta de la lesión o si la hiperplasia hipofisaria era secundaria a un factor estimulador. En vista de la imposibilidad de realizar prueba de CRH para aclarar la situación, se inició tratamiento médico con bloqueadores de la esteroidogénesis, recibiendo ketoconazol; inicialmente 800 mg diarios, incrementándose hasta 1200 mg por exacerbación de la sintomatología, (aumento de peso, acné, aparición de nuevas estrías, elevación de TA, meno-metrorragia).

Tabla II. Química sanguínea y electrolitos (En rojo valores alterados)

PARAMETRO	VALOR
FOSFORO	2,5 mg/dl
GLUCOSA	90 mg/dl
CALCIO	7,4 mg/dl
CALCIO CORREGIDO	7,96 mg/dl
CREATININA	0,88 mg/dl
PROTEINA TOTAL	6,2 gr/dl
ALBUMINA	3,3 gr/dl
BILLIRIBINA TOTAL	0,34 mg/dl
FOSFATASA ALCALINA	111 U/L
DEHIDROGENASA LACTICA	280 U/L
AST	17 U/L
ALT	39 U/L
AC URICO	5,0 mg/dl
COLESTEROL	158 mg/dl
DIOXIDO DE CARBONO	27 nmol/L
MAGNESIO	2 mg/dl
SODIO	138 mEq/L
POTASIO	3,60 mEq/L
COLORO	102 mEq/L
NITROGENO UREICO	9,0 mg/ml

Tabla III. Prueba de supresión (8 mg Dexametasona)

PARAMETRO	VALOR
Cortisol basal (µg/dl)	36
Cortisol post Dexametasona (µg/dl)	21
% Supresión	42

Se realizó una nueva RMN de hipófisis que demostró la presencia de un microadenoma

lateral izquierdo y crecimiento supraselar. En vista del deterioro progresivo de la paciente y luego de varias discusiones médicas, se consideró la reintervención de hipófisis, la cual se realizó sin complicaciones; los niveles hormonales en muestra obtenida 24 horas después fueron: cortisol plasmático 13 $\mu\text{g}/\text{dl}$, Estradiol 176 pg/ml , FSH 3,5 mIU/ml , LH 13,8 mIU/ml , TSH: 2,1 mIU/ml , T4L: 1,8 ng/ml , GH 1 ng/ml . El cortisol sérico postoperatorio mayor de 5 $\mu\text{g}/\text{ml}$ sugirió persistencia de enfermedad, siendo confirmado al obtener ACTH de 110 pg/ml . Se indicó de inmediato realizar una nueva prueba de supresión con 8 mg de dexametasona, mostrando en esta oportunidad ausencia absoluta de supresión, procediéndose a descartar una lesión ectópica productora de ACTH. Para tal fin se solicitó TC de cuello, tórax y abdomen identificándose un nódulo pulmonar apical izquierdo de 10 mm con discreto realce postcontraste, pequeñas adenomegalias adyacente a las venas yugulares internas y externas, de aspecto inflamatorio e hiperplasia de ambas glándulas suprarrenales.

Al gammagrama con octreotido el nódulo pulmonar mostró hipercaptación característica de lesión neuroendocrina (Figura 2), por lo que a través de abordaje toracoscópico se practicó lobectomía y linfadenectomía mediastinal, extrayéndose ganglios del hilio pulmonar, de la ventana aortopulmonar e intrapulmonar del lóbulo inferior. Los resultados del estudio

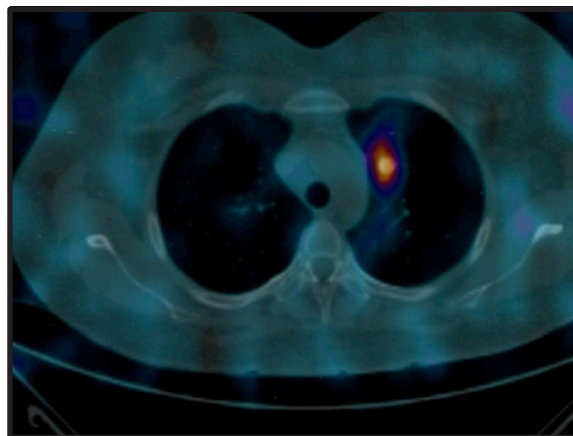


Fig. 2: Octreoscan preoperatorio. Se realizaron imágenes secuenciales 2, 4 y 24 horas posteriores a la administración EV del radio trazador, observándose imagen hipercaptante a nivel de hemitórax izquierdo, la cual se corroboró en el SPECT y correspondió en las imágenes estructurales a segmento antero-superior del lóbulo superior del pulmón izquierdo.

anatomopatológico e inmunohistoquímico se resumen en la tabla IV, siendo compatibles con tumor carcinoide típico secretor de ACTH. La evolución postoperatoria inmediata fue excelente, con normalización de la presión arterial; bioquímicamente se observó caída abrupta del cortisol sérico, con un valor menor de 5 $\mu\text{g}/\text{dl}$ a las 30 horas de la intervención, pero sorpresivamente se elevó a las 48 horas del postoperatorio (Figura 3). El mismo comportamiento fue demostrado para ACTH (Figura 4).

Tabla IV. Estudio anatomopatológico e inmunohistoquímico del nódulo pulmonar

PARÁMETRO	DESCRIPCIÓN
Histología compatible con	Tumor carcinoide típico, periférico
Tamaño	1 cm
Evaluación de los márgenes quirúrgicos	1. Bronquial: sin evidencia de tumor 2. Pleural: sin evidencia de tumor
Invasión vasculo linfática	Ausente
Ganglios linfáticos	Negativos
Inmunohistoquímica	<ul style="list-style-type: none"> • ACTH: positivo • Cromogranina A: Positivo • Sinaptofisina: Positivo • Enolasa neuronal específica: Positivo • VIP: negativo • GIP: negativo

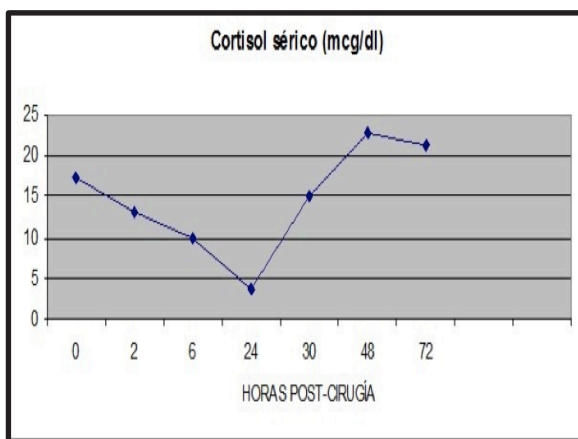


Fig. 3: La gráfica muestra el nivel de cortisol plasmático prequirúrgico, 2, 6, 30 y 72 horas post-cirugía.

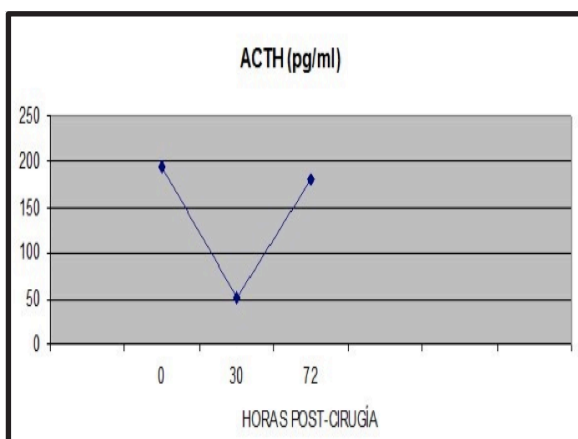


Fig. 4: ACTH fue determinada en muestras de sangre obtenidas inmediatamente antes de la cirugía, 30 y 72 horas después de la extirpación del tumor.

A pesar de que los estudios de imágenes y la anatomía patológica fueron negativos para enfermedad metastásica, el comportamiento clínico y bioquímico sugirió la presencia de tejido tumoral residual. Fue iniciado entonces tratamiento con análogos de somatostatina de acción corta vía subcutánea y sustituido posteriormente por la preparación LAR, 30 mg cada 4 semanas. Durante los primeros meses de tratamiento se logró controlar el hipercortisolismo de manera significativa a pesar de que el ACTH no descendió a valores menores de 40-70 pg/ml. Clínicamente hubo normalización de la presión arterial, no requiriendo tratamiento con antihipertensivos, y además se evidenció desaparición del acné, atrofia de las estrías, moderada disminución de peso aunque persiste la distribución centrípeta

de la grasa. Desafortunadamente se observó en los últimos meses pérdida de la efectividad del medicamento, siendo necesario incrementar la dosis con lo cual ha respondido satisfactoriamente. Recientemente fue omitida la medicación para evaluar la posibilidad de aplicar otro tratamiento complementario. Se destaca que tanto TC como octeoscan (Figura 5), solamente revelaron lesión mediastinal derecha e indemnidad del resto de los órganos. En vista de estos hallazgos se procederá a practicar nueva cirugía torácica.

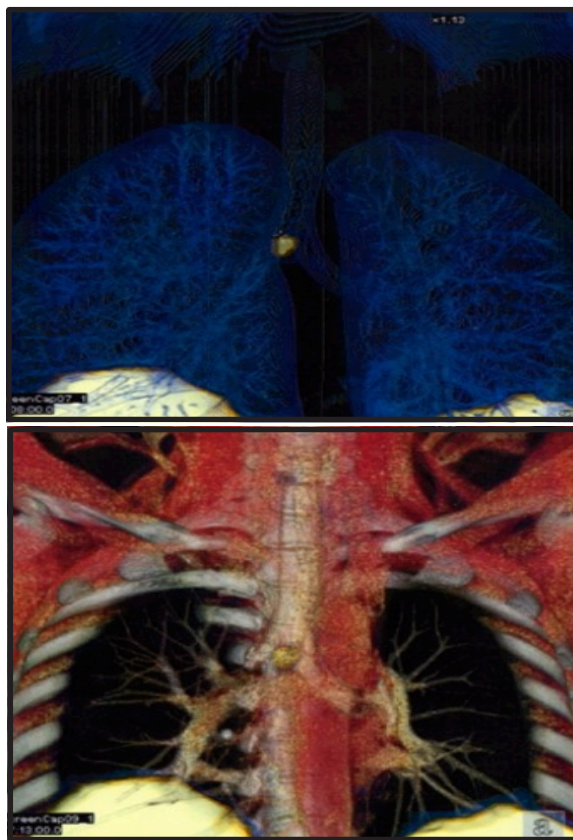


Fig. 5: Octeoscan postoperatorio. Imagen obtenida a las 4 horas de administrado el contraste, demostró captación en mediastino, a nivel de región peribronquial derecha, adyacente a la carina.

DISCUSIÓN

El caso clínico presentado es un claro ejemplo de la complejidad en el manejo del paciente con Cushing. El análisis retrospectivo, nos permite hacer hincapié en varios aspectos de interés; en primer lugar, resaltar la importancia de descartar lesión ectópica en todo paciente con clínica de hipercortisolismo e hiperplasia hipofisaria. Esta

entidad aislada es muy rara; nosotros describimos previamente un caso, documentado por un gradiente central de ACTH¹⁶ pero difería del actual por presentar supresión adecuada con dexta. Varios reportes en la literatura han demostrado la producción de CRH en tumores carcinoides¹⁰ y adenocarcinoma de hipófisis¹¹. En nuestro caso, no hay duda de que el tumor secretaba ACTH como lo demostró el estudio inmunohistoquímico, pero pensamos que producía adicionalmente CRH, lo que explicaría la hiperplasia hipofisaria y la detección de ACTH en el tejido hipofisario extraído.

La discrepancia en los resultados de las pruebas endocrinológicas, así como la superposición de valores observada entre lesiones centrales y ectópicas puede confundir el diagnóstico¹⁷. Nuestro paciente, presentaba un nivel de ACTH moderadamente elevado y la supresión de cortisol de solo 42%, lo que inclinaba el diagnóstico hacia lesión ectópica, sin embargo, se le dio mayor importancia a la presencia de una glándula agrandada con imagen sugestiva de microadenoma. Indudablemente, el fracaso de la primera cirugía planteó una gran duda; aunque el estudio inmunohistoquímico fue positivo para ACTH y sugería resección incompleta del adenoma, no había una explicación lógica para la hiperplasia glandular. La reevaluación del caso por otros especialistas en la materia y la revisión de los estudios radiológicos apoyaron la decisión de reintervenir, debido a la certeza de observar lesión hipofisaria residual. En la literatura se encuentran reportes de casos confusos, en los que coexisten adenomas hipofisarios con carcinoides de pulmón¹⁵. Habría sido de gran utilidad realizar la estimulación con CRH, pero la imposibilidad de obtener el material, llevó a mantener el tratamiento médico temporalmente, hasta definir la situación. La vasopresina ha sido utilizada también como factor estimulador de ACTH; sin embargo, la evidencia de falsos resultados no incentivó su realización¹⁸.

Finalmente, el segundo fracaso quirúrgico y la ausencia de supresión con 8 mg de dexametasona, confirmó que estábamos ante la presencia de una fuente extrahipofisaria de ACTH. Dentro de

los exámenes complementarios utilizados para localizar la lesión, la TC fue específica y sensible al mostrar un nódulo que se realizaba con el contraste; no obstante, se decidió complementar la información realizando gammagrama con octreotido y en este caso fue de utilidad no solo diagnóstica, sino para tomar decisiones terapéuticas.

De igual forma es importante analizar el resultado del octreoscan preoperatorio, en el cual solamente se detectó una lesión, mientras que la evolución postoperatoria hizo presumir la existencia de otro foco. La hipótesis a plantear sería que la lesión principal contenía mayor cantidad de receptores para somatostatina y por tanto gran avidéz por el material radioactivo, que no permitió la captación en un foco menor, impidiendo así su visualización.

Actualmente, la conducta planteada ante la presencia de enfermedad activa y la detección de una nueva lesión, es reintervenir quirúrgicamente, lo cual podría ser un procedimiento laborioso y conlleva el riesgo de que existan otros focos ocultos que no puedan ser eliminados, sin embargo, constituye la mejor opción terapéutica frente a otras como adrenalectomía, octreotido radioactivo o quimioterapia.

En resumen, se presentó nuestra experiencia clínica con desaciertos y aciertos en el manejo de este caso, a fin de contribuir a la buena orientación de casos similares. El uso terapéutico de análogos de somatostatina ha resultado de gran utilidad al igual que ha sido descrito en la literatura¹⁹, aunque no ha sido fácil establecer un esquema de tratamiento, ya que los valores de ACTH y cortisol han fluctuado considerablemente, se han logrado controlar de manera significativa las manifestaciones clínicas del hipercortisolismo.

REFERENCIAS BIBLIOGRÁFICAS

1. Ilias I, Torpy DJ, Pacak K, Mullen N, Wesley RA, Nieman LK. Cushing's syndrome due to ectopic corticotropin secretion: twenty years' experience at the National Institutes of Health. *J Clin Endocrinol Metab* 2005; 90:4955-4962.
2. Liddle GW. Tests of pituitary-adrenal suppressibility

- in the diagnosis of Cushing's syndrome. *J Clin Endocrinol* 1960;20:1539.
3. David CA, Hershel R, James W. Findling effectiveness versus efficacy: the limited value in clinical practice of high dose dexamethasone suppression testing in the differential diagnosis of adrenocorticotropin-dependent Cushing's syndrome. *J Clin Endocrinol Metab* 1997; 82: 1780-1785.
 4. Nieman L. The dexamethasone-suppressed corticotropin-releasing hormone test for the diagnosis of Cushing's syndrome: what have we learned in 14 years? *J. Clin. Endocrinol Metab.* 2007; 92: 2876-2878.
 5. Dichek HL, Nieman LK, Oldfield EH, Pass HI, Malley JD, Cutler Jr GB. A comparison of the standard high dose dexamethasone suppression test, and the overnight 8-mg dexamethasone suppression test for the differential diagnosis of adrenocorticotropin-dependent Cushing's syndrome. *J Clin Endocrinol Metab.* 1994; 78:418-422.
 6. Nieman LK, Biller BM, Findling JW, Newell-Price J, Savage MO, Stewart PM, Montori VM. The diagnosis of Cushing's syndrome: an Endocrine Society Clinical Practice Guideline. *J Clin Endocrinol Metab* 2008; 93:1526-1540.
 7. Findling J, Raff H. Cushing's Syndrome: Important issues in diagnosis and management. *J Clin Endocrinol Metab* 2006; 91:3746-3753.
 8. Hall WA, Luciano MG, Doppman JL, Patronas NJ, Oldfield EH. Pituitary magnetic resonance imaging in normal human volunteers: occult adenomas in the general population. *Ann Intern Med* 1994; 120:817-820.
 9. Yogi-Morren D, Faiman C, Hatipoglu BA, Kennedy L, Weil RJ, Hekmat Hamrahian A. Pituitary MRI findings in patients with pituitary and ectopic ACTH dependent Cushing syndrome: Can inferior petrosal sinus sampling (IPSS) be avoided? *Endocr Rev* 2013; 34: OR42-1.
 10. Belsky A, Cuellar B, Swans LW. Cushing's syndrome due to ectopic production of corticotropin-releasing factor. *J Clin Endocrinol Metab* 1985; 60: 496-500.
 11. Moniz C, Anselmo J., Boleo J., Sousa I and Cesar R. A Pituitary Mass in a Patient with Cushing Syndrome. *Endocr Rev* 2012 33: SUN-716.
 12. Grossman AB, Howlett TA, Perry L. CRF in the differential diagnosis of Cushing's syndrome: a comparison with the dexamethasone suppression test. *Clin Endocrinol (Oxf).* 1988;29:167-178.
 13. Findling JW, Kehoe ME, Shaker JL, Raff H. Routine inferior petrosal sinus sampling in the differential diagnosis of adrenocorticotropin (ACTH)-dependent Cushing's syndrome: early recognition of the occult ectopic ACTH syndrome. *J Clin Endocrinol Metab* 1991;73:408-413.
 14. Borges M, Malavé S, Russian LA, Gonzales J, Villaroel O. Complementary value of CRH-cortisol and prolactin levels for the differential diagnosis between pituitary and ectopic ACTH depending Cushing. Meeting of the Endocrine Society, 2000 abstr. 2207, Toronto, Canada.
 15. Payer, P. Vanuga, J. Kollerova, E. Nemethova, P Jackuliak, F Ondrias. Double ACTH secretion (pituitary adenoma and Pulmonary carcinoid) versus a histological pitfall in Cushing Syndrome. *Endocr Rev* 2012; 33 (03 Meeting Abstract SAT-308).
 16. Borges M, Malavé S, Ablan F, Pérez R, Villaroel O. Changes in the response to dexametasone supression test after ketoconazole treatment: evidence for reversible adrenal autonomy in a patient with pituitary ACTH dependent Cushing. 75th 1993 Meeting of the Endocrine Society, Abst. 750. Nevada, USA.
 17. Locher JR, Bilz S, Fretz I, Brandle M. Successful diagnosis and treatment of Cushing disease due to an infarsellar ACTH-producing adenoma. *Endocr Rev* 2012; 33: SUN-717.
 18. Tagarakis S, Tsigos C, Vasiliou V, Tsiotra P, Kaskarelis J, Sotiropoulou C, Raptis SA, Thalassinis N. The desmopressin and combined CRH-desmopressin tests in the differential diagnosis of ACTH-dependent Cushing's syndrome: constraints imposed by the expression of V2 vasopressin receptors in tumors with ectopic ACTH secretion. *J Clin Endocrinol Metab* 2002; 87: 1646-1653; doi:10.1210/jc.87.4.1646.
 19. Arregger AL, Cardoso EM, Tumilasci G, Contreras LN. Effect of long-acting repeatable octreotide on the ACTH secretion in Nelson syndrome and Cushing disease. *Endocr Rev* 2011; 32: P3-339.