

DETERMINACIÓN COPROSCÓPICA DE FORMAS PARASITARIAS EN HECES DE OFIDIOS: *Boa constrictor* y *Python regius*

Determination of Parasitic Forms in Feces of Snakes: *Boa constrictor* and *Python regius*

Felipe Villalobos-Molina¹, Ignacio Troncoso-Toro¹, Edgardo Loyola-González¹, Álvaro Robles-Sepúlveda¹, Javier Aguilar-Valdés², Ítalo Fernández-Fonseca³ y Alvaro Luzio-Quiroga^{1*}

¹Escuela de Medicina Veterinaria, Facultad de Recursos Naturales y Medicina Veterinaria, Universidad Santo Tomás, Prat 855, Concepción, Chile. ²Actividad Privada, Santiago, Chile. ³Facultad de Ciencias Biológicas, Universidad de Concepción, Chile. Casilla 160 C. * aluzio@santotomas.cl Fono: 56-41-2108845. Fax: 56-41-2108916

RESUMEN

El interés por adquirir animales exóticos como mascotas se ha incrementado bastante durante los últimos años en Chile. Los reptiles son de la taxa que con mayor frecuencia son elegidos como mascotas y dentro de éstos, los Boidos representan un grupo muy atractivo por ser animales apacibles y dóciles. Sin embargo, la cría de ofidios no existe en Chile y la totalidad de los animales que son comercializados provienen de criaderos extranjeros. Debido a la importancia de lo antes expuesto, se procedió a realizar un muestreo dirigido a las heces de 22 serpientes, de dos especies: *Boa constrictor* (n=4) y *Python regius* (n=18), que se encontraban en cuarentena de post ingreso, en la ciudad de Santiago, Chile. Para identificación parasitaria se utilizó la técnica coproparasitaria de Teuscher. Se determinó que diez individuos fueron diagnosticados como positivos, lo cual corresponde a un nivel de infección del 45,45%, siendo encontrado huevos de nemátodos pertenecientes a la familia Oxyuridae.

Palabras clave: Ofidios, parásitos intestinales, *Boa constrictor*, *Python regius*, Chile.

ABSTRACT

The interest in acquiring exotic animals as pets has increased a lot during the last years in Chile. Reptiles are the taxa most often chosen as pets, and within these, the Boids are a very attractive group for being gentle and docile animals. However, breeding of snakes does not exist in Chile and all the animals that are sold come from foreign farms. Due to the importance of the above, was carried out a sampling of feces to 22 snakes, *Boa constrictor* (n=4) and *Python regius* (n=18), who were in

post entry quarantine, in the city of Santiago, Chile. To identify the parasitic was used Teuscher technique. Ten individuals were diagnosed as positive, corresponding to infectious level of 45,45% being the only found in feces, eggs of nematodes to the family Oxyuridae.

Key words: Snakes, intestinal parasites, *Boa constrictor*, *Python regius*. Chile.

INTRODUCCIÓN

Hoy en día, gracias a la globalización comercial es posible adquirir animales que salen de los parámetros comunes que se conocen como mascotas, los llamados animales exóticos, que son definidos como mascotas poco convencionales introducidas por el hombre a un ambiente diferente al de su país de origen. En Chile, de acuerdo a su legislación, los animales de zoológico, silvestres y exóticos que se desee internar al país, son sometidos a un período de cuarentena de post ingreso determinado por el Servicio Agrícola y Ganadero (SAG) [15].

Entre los animales exóticos más requeridos se encuentran especies de todos las taxa de vertebrados superiores como peces, anfibios, aves, mamíferos y reptiles. Dentro de la clase Reptilia se tienen tres taxa: las tortugas, lagartos y ofidios. Estos últimos también denominados serpientes, son una de las opciones que con mayor frecuencia se eligen como mascotas exóticas, por ser animales apacibles y dóciles [7]. Dentro de los ofidios se encuentran la boa (*Boa constrictor*) y la pitón (*Python regius*), siendo éstas las especies más conocidas del orden Squamata, familia Boidae [7, 23].

Las serpientes, en general, son utilizadas como animales de zoológico o de exposición, son grandes cazadores y controladores de plagas, gracias a su alimentación variada, ya

que consumen entre otros, roedores, quirópteros, reptiles, anfibios y aves. Existen alrededor de 3.000 especies de serpientes descritas hasta hoy en el planeta, y sólo 375 poseen veneno [3]. La mordedura de una serpiente no venenosa también puede ser letal, ya que existe la posibilidad que la lesión derive en una infección sistémica, producto de la gran cantidad de bacterias residentes en la cavidad bucal, o bien provocar una respuesta alérgica grave. Los Boidos no son venenosos, pero sí son peligrosos por la cantidad de dientes que poseen, la microbiota bucal y por su hábito constrictor [4].

Las especies *B. constrictor* y *P. regius* se les cría en cautiverio con fines comerciales, orientadas a un mercado para mascotas, y en Chile es totalmente legal su tenencia, siempre y cuando se tenga la documentación pertinente y se realice un manejo adecuado de ella [15].

Los trabajos sobre parásitos de *boidos* a nivel mundial son escasos y la mayoría han sido realizados en especímenes silvestres. Dentro de los endoparásitos más descritos se encuentran los nematodos, que han sido reportados en Perú, Brasil, Guatemala, Panamá, EUA y Venezuela, pertenecientes a los géneros *Capillaria* spp, *Filaria* spp, *Hastospiculum* spp, *Kalicephalus* spp, *Strongylus* spp y *Ophidascaris* spp [2, 5, 9, 12, 16, 25]. Silva y col. [21] encontraron al céstodo *Ophiotænia* spp. en *Corallus caninus*, siendo éste el primer registro para Brasil, así como para la serpiente.

El objetivo del presente estudio fue determinar la presencia de especies parasitarias en heces de las especies de ofidios constrictores: *B. constrictor* (boa) y *P. regius* (pitón), mantenidas en cuarentena de post ingreso, antes de su comercialización en Chile.

MATERIALES Y MÉTODOS

Se realizó un muestreo dirigido durante los meses de julio y agosto de 2013, a 22 individuos adultos no desparasitados, cuatro boas constrictores y 18 pitones reales, que se encontraban en cuarentena de post ingreso en la distribuidora de animales exóticos, Exotic Chile, ubicada en la ciudad de Santiago 33°26'16"S 70°39'01"O. Especies mantenidas en un ambiente con una temperatura promedio del 30°C y una humedad relativa del 80%, dispuestas en jaulas individuales de dimensiones (50x30 cm), que se alimentaban de roedores (*Rattus rattus* o *mus musculus*) [2, 11].

Se procedió a recoger dos muestras de heces por cada individuo en días alternados, puesto que la toma y análisis de una sola muestra es poco representativa e inexacta; siendo la sensibilidad de una única muestra en fresco de un 35 a un 50%, mientras que, el estudio de dos muestras de heces seriadas incrementa la sensibilidad en un 70% [6]. Cada una de las muestras obtenidas se depositó en frascos herméticos con solución conservadora PAF (fenol, alcohol, formol) y fueron rotuladas con el nombre de la especie, número de muestra y fecha de recolección.

El análisis de las heces se efectuó en el laboratorio de Veterinaria de la Universidad Santo Tomás, sede Concepción, mediante la técnica coproparasitológica de Teuscher [24], que es una modificación de la técnica de Faust y col. [8], que combina sedimentación y flotación. Es una técnica coproscópica muy sensible y utilizada rutinariamente en los laboratorios de parasitología veterinaria, que permite detectar de forma simultánea los huevos de nemátodos, céstodos, tremátodos, y oocistos de protozoos, evitando con ello la ejecución de otras técnicas especiales para determinadas formas parasitarias [1], sin embargo, no es una técnica apropiada para diagnosticar larvas de nematodos, huevos operculados o trofozoitos de protozoos [19]. Se consideró como positivo a todo aquel animal que contase con al menos una forma parasitaria en la muestra fecal respectiva. Los datos obtenidos se registraron, anotaron y tabularon en una planilla Excel. Se determinó el nivel de infección mediante la frecuencia porcentual simple.

RESULTADOS Y DISCUSIÓN

De las muestras de heces de ofidios analizadas se obtuvo un nivel de infección del 45,45% (TABLA I). Los resultados expuestos son similares a los reportados por la bibliografía. García [11] analizó un total de 109 muestras provenientes de diferentes especies de reptiles en cautiverio, siendo positivas el 47,0%. Resultados similares describieron Rataj y col. [16], quienes en Eslovenia, analizaron un total de 55 serpientes y reportaron un nivel de infección para endoparásitos del 47,3%. Al igual que Rinaldi y col. [18], los cuales, en Italia analizaron 70 muestras de boideos, reportando un 41,4% de infección para endoparásitos.

En el presente estudio, el agente parasitario encontrado en la totalidad de especies *B. constrictor* y *P. regius*, fue un

TABLA I
NIVEL DE INFECCIÓN HELMINTOLÓGICA EN HECES DE OFIDIOS DETERMINADA MEDIANTE LA TÉCNICA COPROPASITARIA DE TEUSCHER

Especie	Animales muestreados	Animales Negativas	Animales Positivas	Nivel de infección (%)
<i>Python regius</i>	18	10	8	44,44 %
<i>Boa constrictor</i>	4	2	2	50 %
Total	22	12	10	45,45 %

huevo de nemátodo perteneciente a una especie indeterminada de la familia Oxyuridae (FIG. 1). Un huevo de oxiúrido, al microscopio (Olympus CX31, Japan) se observa translúcido, alargado, con una cara plana y otra convexa que le da la forma característica de la letra "D", si se observa en la posición que muestra el lado plano (FIG. 1), de lo contrario se ven ovalados, miden aproximadamente de 50 a 70 μm de longitud por 30 μm de ancho (varía entre especies de Boidos), están recubiertos por una cápsula compuesta de una capa albuminoidea externa, transparente, relativamente gruesa y la cápsula interna, formada de dos capas de quitina y una membrana embrionaria interna lipóide que puede contener un blastómero sin embrionar (FIG. 1) o bien la larva (embrionado) [20]. Debido a las dimensiones del huevo observado y apoyado en la dieta de los individuos, existe la posibilidad de confusión con nematodos de la familia Oxyuridae, géneros *Syphacia* o *Aspiculuris* de alta incidencia en bioterios [10]. Dentro del primer género se encuentran las especies *S. muris* y *S. obvelata*, que afectan a la rata y ratón respectivamente, de huevos livianos, asimétricamente elípticos y de extremos puntiagudos [14], cuyas medidas oscilan entre 72-82 μm y 25-36 μm ; 118 -153 μm y 33-55 μm , respectivamente [26]. Mientras que, dentro del segundo género se describe la especie *A. tetraptera* que afecta comúnmente en ratones y otros roedores, de huevo simétrico [14], con una medida de 93x40 μm [27]. En vista del tamaño del huevo y la forma asimétrica semejante a una banana tendría una homología con el de la especie *S. muris*, parásito de ciclo directo que requiere de 11 a 15 días, la hembra deposita los huevos en la región perianal, cuando su número es elevado en bioterios, puede causar alteraciones gastrointestinales severas como: diarrea, deshidratación, desequilibrio hídrico y electrolítico, prolapso rectal y/o irritación perianal [13].

García [11], en su estudio realizado en México reportó un 42,2% de oxiúridos, 3,6% estrogilios y 1,8% ancilostomas para las 109 muestras de diferentes reptiles. Por otra parte, Rataj y col. [16] describieron un 1,9% de frecuencia para los oxiúridos en serpientes. A diferencia de Rinaldi y col. [18], quienes observaron un 48% de frecuencia para los oxiúridos en lagartos, no así en serpientes. Al igual que Durán-Gorocica [7], quien describe la presencia de *Kalicephalus subulatus*, *Cruzia* spp., *Physocephalus* spp., *Contraecum* spp., *Styphlodora horridum* spp, sin describir oxiúridos en catorce boas muestreadas.

Todos los animales que ingresan a Chile deben hacerlo con una certificación de la autoridad sanitaria competente del país de origen, en el cual se certifica que se encuentran, entre otros aspectos, desparasitadas [15]. Por lo que es probable que éstos se puedan haber infectado con oxiúridos a través de la ingestión de huevos, proveniente de roedores contaminados con dichos parásitos [20]. En literatura se menciona además que, los seres humanos también se podría infectar por la ingestión accidental de los huevos, o por propagación por artrópodos o las partículas del polvo [17, 22].

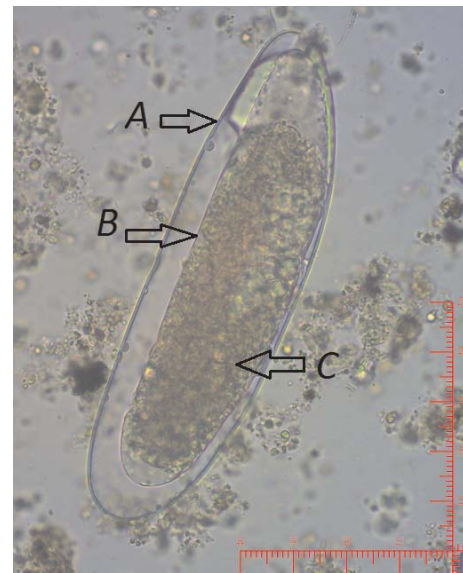


FIGURA 1. CARACTERÍSTICAS MORFOLÓGICAS DEL HUEVO DE OXIÚRIDO NO EMBRIONADO, ENCONTRADO EN HECES DE *Python regius*. A: CAPA ALBUMINOIDEA EXTERNA. B: CAPAS DE QUITINA Y MEMBRANA EMBRIONARIA LIPOIDE INTERNA. C: BLASTÓMERO SIN EMBRIONAR. (m) MICROFOTOGRAFÍA AL MICROSCOPIO ÓPTICO. AUMENTO: 400X.

CONCLUSIONES

Se demostró la presencia de huevos de oxiúridos en heces de ofidios (*Boa constrictor* y *Python regius*) a través de la técnica coproparasitológica de Teuscher. Siendo la posible fuente de contagio alimentaria, al consumir roedores infectados con nematodos del género *Syphacia*.

REFERENCIAS BIBLIOGRÁFICAS

- [1] AGUIRRE, J.A. Comparación de dos técnicas coprológicas para el diagnóstico de endoparásitos del perro. Facultad de Medicina Veterinaria, Universidad Austral de Chile, Valdivia, Chile. Tesis de Grado. 23pp. 2006.
- [2] BARBOSA, A.R.; SILVA, H.; DE ALBUQUERQUE, H.N.; RIBEIRO, I.A.M. Contribuição ao estudo parasitológico de jibóias, *Boa constrictor constrictor* Linnaeus, 1758, em cativeiro. **Rev. Biol. Ciên. Terra.** 6:1-18. 2006.
- [3] BOLAÑOS, R. Las serpientes venenosas de Centroamérica y el problema del ofidismo. Primera parte, aspectos zoológicos, epidemiológicos y biomédicos. **Rev. Cost. Cien. Méd.** 3(2): 165-184.1982.
- [4] BOYER, T.H. Common Procedures with Venomous Reptiles. **Vet. Clin. North Am. Exot. Anim. Pract.** 9(2): 269-285. 2006.
- [5] BURSEY, C.; BROOKS, D. Nematode Parasites of Costa Rican Snakes (Serpentes) with Description of a

- New Species of Abbreviata (Physalopteridae). **Comparative Parasitology**. 78 (2):333–358. 2011.
- [6] CHAJMI, J.I. Determinación de parásitos presentes en una Giardiasis y estudio comparativo de los métodos de Ritchie y de Bailenger, en muestras de menores de 12 años, atendidos en el Hospital del Niño de la ciudad de La Paz entre los meses de septiembre de 2005 a febrero de 2006. Facultad de Ciencias Farmacéuticas y Bioquímica, Universidad Mayor de San Andrés, La Paz, Bolivia. Tesis de Grado. 84pp. 2007.
- [7] DURÁN-GOROCICA, F.J. Helminthos parásitos de *Boa constrictor* (Serpentes: Boidae) en el sur de Quintana Roo, México. Instituto tecnológico de Chetumal, Chetumal, Mexico. Tesis de Grado. 17pp. 2011.
- [8] FAUST, E.C.; D'ANTONI, J.S.; ODOM, V.; MILLER, M.J.; PERES, C.; SAWITZ, W.; THOMEN, L.F.; WALKER, J.H. A critical study of clinical laboratory techniques for the diagnosis of protozoa cysts and helminth eggs in feces. **Amer. J. Trop. Med.** 18: 169 - 183. 1938.
- [9] FERNANDES, M.P.; ARTIGAS, P.T. *Kalicephalus subulatus* Molin, 1961 (Nematode, Diaphanocephalidae). Confirmação desta espécie; informações sobre sua dispersão geográfica e enumeração de serpentes parasitadas. **Mem. Inst. Butantan**. 39:103-121. 1975.
- [10] FLYNN, B.; BROWN, P.; ECKSTEIN, J.; STRONG, D. Treatment of *Syphacia obvelata* in mice using Ivermectin. **Lab Anim. Sci.** 39:461-463. 1989.
- [11] GARCÍA, V. Frecuencia de parásitos de reptiles en cautiverio en diferentes colecciones del estado de Morelos. Instituto de Ciencias Agropecuarias, Universidad Autónoma del Estado de Hidalgo, Cuernavaca, México. Tesis de Grado. 75pp. 2013.
- [12] GÓMEZ, L.; SÁNCHEZ, L. *Kalicephalus subulatus* Molin, 1861 (Nematoda, Diaphanocephalidae) en *Boa constrictor* Linnaeus, 1758 (Reptilia, Boidae) de Perú. **Neotrop. Helminthol.** 1(2): 105-108. 2007.
- [13] KLEMENT, P.; AUGUSTINE, J.; DELANEY, K.; KLEMENT, G.; WEITZ, J. An oral Ivermectin regimen that eradicates pinworms (*Syphacia* spp.) in laboratory rats and mice. **Lab. Anim. Sc.** 46(3):286-290. 1996.
- [14] LIPMAN, N.; DALTON, S.; STUART, A.; ARRUDA, K. Eradication of pinworms (*Syphacia obvelata*) from a large mouse breeding colony by combination oral Anthelmintic Therapy. **Lab. Anim. Sci.** 44 (5):517-520. 1994.
- [15] MINISTERIO DE AGRICULTURA. Servicio Agrícola y Ganadero; Dirección Nacional. Fija exigencias sanitarias para la internación a Chile de animales de zoológico, silvestres y exóticos y deroga resoluciones que indica. Chile. 2014. En Línea: <http://normativa.sag.gob.cl/Publico/Normas/DetalleNorma.aspx?id=1045508>. 24/02/2014.
- [16] RATAJ, A.V.; LINDTNER-KNIFIC, R.; VLAHOVIĆ, K.; MAVRI, U.; DOVĚ, A. Parasites in pet reptiles. **Acta Vet. Scand.** 53(1): 33-53. 2011.
- [17] RILEY, W. A. A mouse oxyurid, *Syphacia obvelata*, as Parasite of Man. **J. Parasitol.** 6(3):89-93. 1919.
- [18] RINALDI, L.; MIHALCA, A.D.; CIRILLO, R.; MAURELLI, M.P.; MONTESANO, M.; CAPASSO, M.; CRINGOLI, G. FLOTAC can detect parasitic and pseudoparasitic elements in reptiles. **Exp. Parasitol.** 130(3): 282-284. 2012.
- [19] SALVATELLA, R.; EIRALE, C. Examen Coproparasitario. Metodología y empleo. Revisión técnico metodológica. **Rev. Med. Uruguay.** 12(3):215-225, 1996.
- [20] SCHAD, G.A. Studies on the genus *Kalicephalus* (Nematodo: Diaphanocephalidae) II. A taxonomic revision of the genus *Kalicephalus* Molin, 1861. **Can. J. Zool.** 40:30-35. 1962.
- [21] SILVA, R.J.; PORTELA, R.C.; SANTOS, F.J. M. *Coralus caninus* Serpentes, Boidae: a new host for *Ophiotaenia* spp. Cestoda, Proteocephalidae. **Arq. Bras. Med. Vet. Zoot.** 58(5): 961-963. 2006.
- [22] STONE, W. B.; MANWELL, R.D. Potential Helminth Infections in Huraans From Pet or Laboratory Mice and Hamsters. **Public Health Pub.** 81(7): 647-653. 1966.
- [23] STORER, T.I.; USINGER, R.L.; STEBBINS, R.C.; NYBAKKEN, J.W. Clase Reptiles. En: **Zoología general**. 3ra. Ed. Mc Graw-Hill Book Company. España. Pp 753-764. 2003.
- [24] TEUSCHER, E. A new single method of examine faeces for the diagnosis of helminth diseases of ruminant. **Zentralbl. Veterinarmed.** [B]. 12:241-248. 1965.
- [25] THATCHER, V. Studies on the trematodes of the Mexican indigo snake (*Drymarchon corais melanurus*) with descriptions of two new species. **Trans. Am. Microsc. Soc.** 82(4):371-380. 1963.
- [26] VAN HOOSIER, G. L., MCPHERSON, C. W. Parasitic diseases. **Laboratory Hamsters**. Elsevier 400 pp. 1987.
- [27] WHARTON, DA. The structure of the egg-shell of *Aspicularis tetraptera* Schulz (Nematoda: Oxyuroidea). **Parasit.** 78(2):145-54. 1979.