

Universidad de Los Andes

I.A.H.U.L.A

Postgrado en Obstetricia y Ginecología
CONSULTA DE ALTO RIESGO OBSTETRICO

ENVEJECIMIENTO PLACENTARIO

¿Qué? ¿Por qué? ¿Cómo? ¿Qué hacer?

Dr. Germán E. Chacón Vivas

Gineco-Obstetra

Profesor

ENVEJECIMIENTO PLACENTARIO

- Órgano que se origina a partir de células genéticamente distintas al organismo que lo acoge.
- Órgano multifactorial.
- Órgano con una vida muy corta.

ENVEJECIMIENTO PLACENTARIO

- La placenta es el sitio principal de intercambio.
- Órgano feto-materno 2 componentes:
 - Porción fetal.
 - Porción materna.

ENVEJECIMIENTO PLACENTARIO

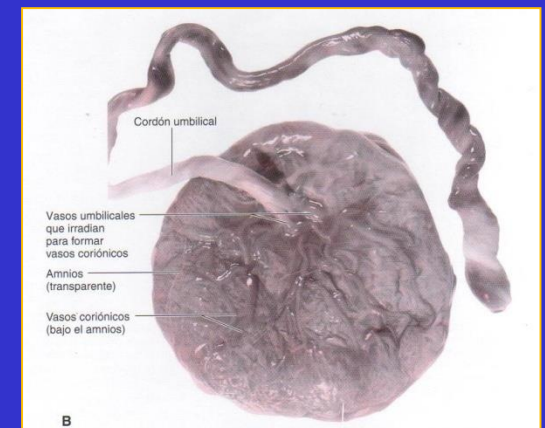
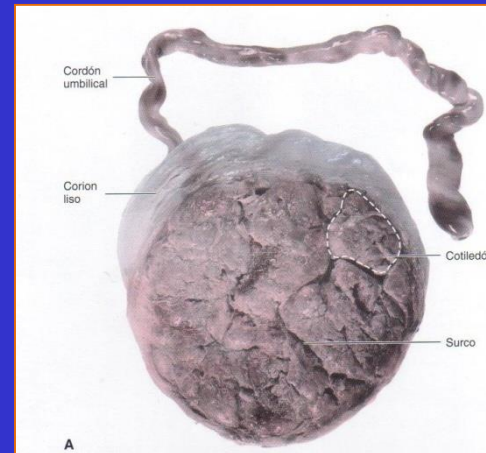
FUNCIONES DE LA PLACENTA:

- Protección.
- Nutrición.
- Respiración.
- Excreción.
- Producción de hormonas.

ENVEJECIMIENTO PLACENTARIO

CARACTERÍSTICAS DE LA PLACENTA:

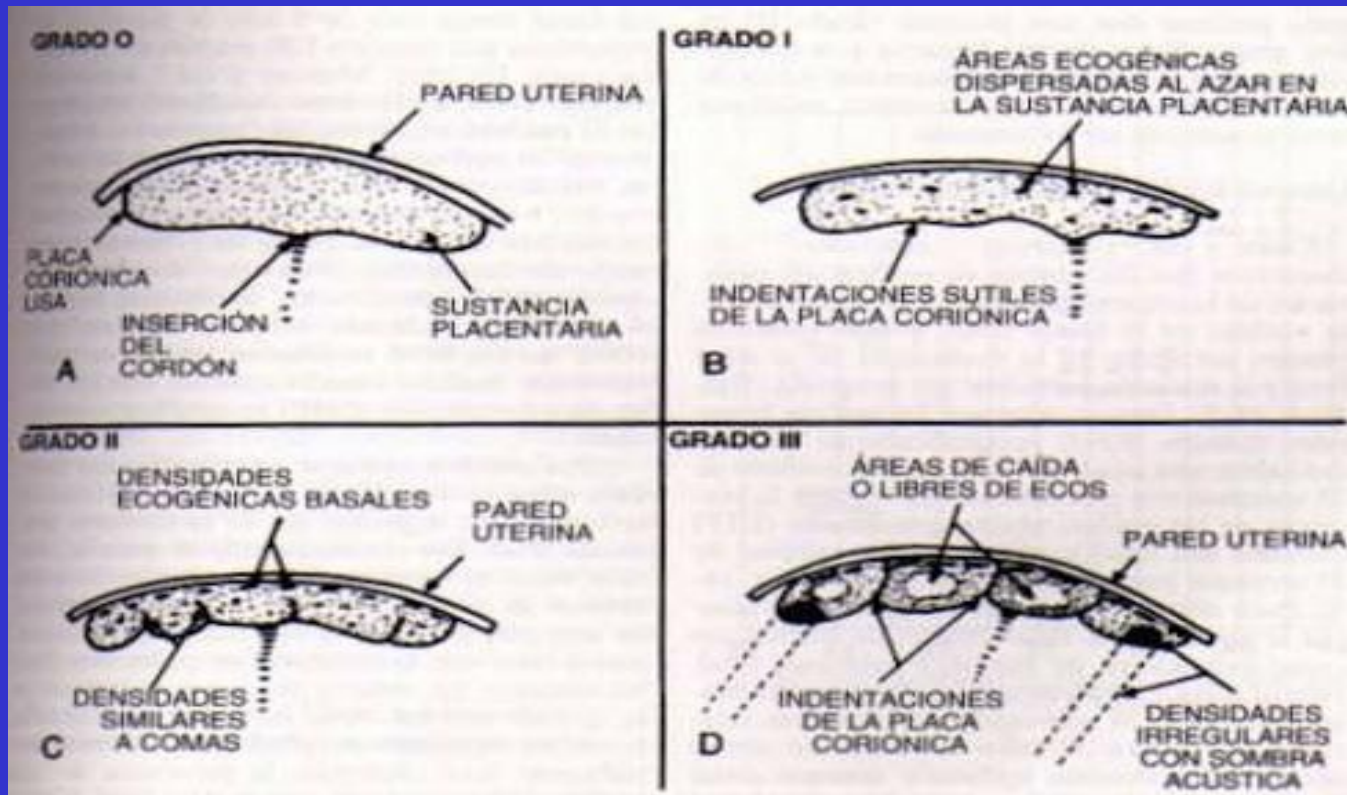
- Disco de 15-20cm.
- Grosor 3-4 cm.
- Peso 500-600gr.
- Cara materna.
- Cara fetal.



ENVEJECIMIENTO PLACENTARIO

GRADOS DE MADUREZ PLACENTARIA

Grannum



ENVEJECIMIENTO PLACENTARIO

“Feto, membranas, cordón y placenta forman durante la vida intrauterina una unidad orgánica indivisible y la enfermedad de una de las partes afecta a las otras”.

Ballantyne, 1892

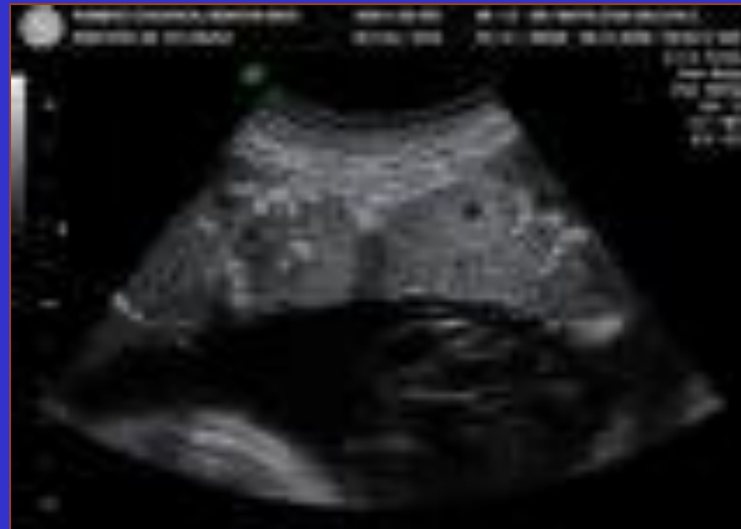ENVEJECIMIENTO PLACENTARIO

SENESCENCIA PLACENTARIA ULTRASONOGRÁFICA:

- Espesor promedio menor de 20 mm.
- Anillos de los cotiledones se encuentran marcados en el 100% de la estructura placentaria.
- Lagos venosos intracotiledones representan el 50% o más de la sustancia placentaria de por lo menos la mitad de los cotiledones visualizados.

ENVEJECIMIENTO PLACENTARIO

ENVEJECIMIENTO PREMATURO DE PLACENTA:
Placenta madura grado III de Grannum en un embarazo menor de 34 semanas.



ENVEJECIMIENTO PLACENTARIO

El impacto del diagnóstico se traduce en un peligro, quedando a merced de la proposición que le haga el médico para “salvar” a como dé lugar a la criatura que hasta la fecha no había dado ningún signo de compromiso.

ENVEJECIMIENTO PLACENTARIO

Las consecuencias en la inmensa mayoría de los casos:

- ✓ Un neonato pretérmino.
- ✓ Adecuado para la edad de gestación.
- ✓ Vigoroso al nacer.
- ✓ Sin signos de hipoxia.

ENVEJECIMIENTO PLACENTARIO

Placenta que madura precozmente desde el punto de vista ultrasonográfico y aun histológico, **no necesariamente significa que ha dejado de funcionar** siendo esto fácilmente demostrable.

ENVEJECIMIENTO PLACENTARIO

Tabla N° 6.- PBE*, oligohidramnios y madurez placentaria.


Resultado Perinatal	Oligohidramnios		Madurez Placentaria Anormal	
	n	%	n	%
Total de Casos	21	100,00	11	100,00
PBE* 12	5	23,80	0	0,00
10	7	33,33	10	91,91
08	5	23,80	0	0,00
06	4	19,04	1	9,09
SFIP	8	38,09	1	9,09
LA meconial (Puré de arvejas)	5	23,80	0	0,00
Apgar ≤7	10	47,62	1	9,09
Apgar ≤7 más LA meconial	4	19,04	0	0,00
SFIP + LA meconial	4	19,04	0	0,00
SFIP + Apgar ≤7	8	38,09	1	9,09
Cesárea	16	76,19	3	27,27
Parto Vaginal	5	23,80	8	72,72

SFIP = Sufrimiento Fetal Intraparto

La asociación de madurez placentaria anormal y mal resultado perinatal no tiene una alta correlación. (Tabla N° 6).

ENVEJECIMIENTO PLACENTARIO

1. ¿Presenta la madre un factor de riesgo de tipo médico?
2. ¿Es la curva de crecimiento fetal adecuada para la edad?
3. ¿Es la cantidad de líquido amniótico normal?



ENVEJECIMIENTO PLACENTARIO

4. ¿Es el feto activo, se mueve dentro de los límites esperados?
5. ¿Presenta ascensos de su frecuencia cardíaca asociados a estos movimientos?
6. ¿Las ondas de velocidad de flujo Doppler en sus sectores vasculares son normales?



ENVEJECIMIENTO PLACENTARIO

SALUD FETAL CONSERVADA

- ✓ La conducta imperativa del médico debe ser expectante.
- ✓ Atento a los mensajes que partan tanto de la madre como del micro ambiente intrauterino.

ENVEJECIMIENTO PLACENTARIO

CONDUCTA ACTIVA:

- ✓ Hipertensión.
- ✓ Infecciones.
- ✓ Enfermedades inmunológicas.
- ✓ Restricción del crecimiento intrauterino.
- ✓ Oligoamnios.
- ✓ Hipoquinesia o aquinesia fetal.



PERFIL HEMODINÁMICO FETOPLACENTARIO.

ENVEJECIMIENTO PLACENTARIO

- La utilidad de los ultrasonidos en la obstetricia nadie la discute, pero su uso indiscriminado y la falta de idoneidad, tanto como de capacitación y de ética ha creado una verdadera iatroepidemia.
- Los errores diagnósticos, la omisión, las fallas de interpretación y análisis de los hallazgos, han acabado con las expectativas de vida de fetos normales al ser desincorporados del vientre materno a destiempo.

ENVEJECIMIENTO PLACENTARIO

- La madurez placentaria ultrasonográfica debe relacionarse con los valores de flujometría Doppler observados en el lecho placentario, para determinar la asociación entre placenta con envejecimiento precoz o placenta senescente y grados de insuficiencia placentaria.

ENVEJECIMIENTO PLACENTARIO

- Las placentas hipermaduras se correlacionan con insuficiencia placentaria si aparecen en épocas tempranas **asociadas con otras patologías.**

GRACIAS POR SU ATENCIÓN