

# ESTADO DE ESTRÉS OXIDATIVO EN EL HÍGADO GRASO EXPERIMENTAL EN RATONES MACHOS Y SU PROYECCIÓN SOBRE LA FUNCIONALIDAD HEPÁTICA

State of oxidative stress in experimental fatty liver in male mice and their projection on liver function

Aura América López-Ortega<sup>\*1</sup>, Ysabel Cristina Márquez-Alvarado<sup>1</sup>, Aleidy Josefina Aranguren-Parra<sup>1</sup>, Miguel Ángel Plaza-Carrión<sup>2</sup> y María Divina Murillo López de Silanes<sup>2</sup>.

<sup>1</sup>Unidad Investigación Ciencias Funcionales "Dr. H. Moussatché" (UNIHM). Decanato de Ciencias Veterinarias, UCLA, Barquisimeto 3001, Venezuela. Teléfonos (251) 2592444-2592409, Fax 2592404, alopez@ucla.edu.ve. <sup>2</sup> Departamento Farmacología y Fisiología, Facultad de Veterinaria, Universidad de Zaragoza, España.

## RESUMEN

En medicina veterinaria, el rol del estrés oxidativo (EO) en la producción y reproducción animal ha adquirido relevancia debido al deterioro de ambas funciones en animales con hepatoesteatosis o hígado graso (HG). Este estudio tuvo el objetivo de determinar si en el HG experimental causado por etionina en ratones machos NMRI adultos, se establecía un estado de EO hepático y se alteraba la función del hígado. Se utilizaron dos grupos de 10 animales: uno control y otro tratado con DL-etionina por vía intraperitoneal en dosis de 7,5 mg/20 g de peso corporal. La magnitud y características del HG fueron determinadas histológicamente y la cuantía del depósito graso hepático se estableció por la concentración de triglicéridos, análisis que corroboraron la generación de hepatoesteatosis en los machos inyectados con DL-etionina. Los productos de la degradación lipoperoxidativa, dienos conjugados (DC) y malondialdehído (MDA), indicadores de EO celular, fueron cuantificados por espectrofotometría, mediante su concentración en el homogeneizado hepático. El daño en la funcionalidad hepática se cuantificó por los niveles plasmáticos de la alanina aminotransferasa (ALT) y de la aspartato aminotransferasa (AST), mediante kits comerciales. La inducción de HG causó una elevación significativa de los DC: de  $231,18 \pm 15,53 \mu\text{moles/mg proteínas}$  a  $297,45 \pm 23,10 \mu\text{moles/mg proteínas}$  ( $P < 0,05$ ), así como del MDA: de  $364,91 \pm 17,73 \text{ nmoles/mg proteínas}$  a  $852,91 \pm 55,26 \text{ nmoles/mg proteínas}$  ( $P < 0,001$ ). En los ratones con HG, la actividad plasmática de las aminotransferasas aumentó significativamente: ALT de  $59,40 \pm 5,16 \text{ U/l}$  a  $169,86 \pm 18,78 \text{ U/l}$  ( $P < 0,001$ ) y AST de  $158,35 \pm 13,54 \text{ U/l}$  a  $241,93 \pm 10,14 \text{ U/l}$  ( $P < 0,05$ ). Estos resultados muestran que en el HG inducido por etionina en ratones machos NMRI se produce un estado de EO que podría ser responsable de la alteración en la funcionalidad hepática.

**Palabras clave:** Hígado graso; etionina; estrés oxidativo; disfunción

## ABSTRACT

In veterinary medicine the role of oxidative stress (OS) in animal production and reproduction has become important due to the alteration of both functions in animals with hepatosteatosi s or fatty liver (FL). This study aimed to determine whether a state of hepatic OS was established in the experimental FL caused by ethionine in adult male mice NMRI, and whether liver function was altered. Two groups of 10 animals were used: one control and another treated with DL-ethionine intraperitoneally at 7.5 mg/20 g body weight. The magnitude and characteristics of FL were determined histologically and the amount of liver fat depot was established by the concentration of triglycerides. Both analysis corroborated generation of hepatosteatosi s in males injected with DL-ethionine. Products from lipoperoxidative degradation (conjugated dienes (CD) and malondialdehyde (MDA), indicators of cellular OS, were quantified spectrophotometrically by its concentration in liver homogenate. Damage to liver function was measured by plasmatic levels of alanine aminotransferase (ALT) and aspartate aminotransferase (AST), using commercial kits. The induction of FL caused a significant rise in CD from  $231.18 \pm 15.53 \mu\text{moles/mg protein}$  to  $297.45 \pm 23.10 \text{ nmoles/mg protein}$  ( $P < 0.05$ ), as well as the MDA: from  $364.91 \pm 17.73 \text{ nmoles/mg protein}$  to  $852.91 \pm 55.26 \text{ nmoles/mg protein}$  ( $P < 0.001$ ). In mice with FL aminotransferases plasmatic activity increased significantly: ALT of  $59.40 \pm 5.16 \text{ U/l}$  from  $169.86 \pm 18.78 \text{ U/l}$  ( $P < 0.001$ ) and AST from  $158.35 \pm 13.54 \text{ U/l}$  to  $241.93 \pm 10.14 \text{ U/l}$  ( $P < 0.05$ ). These results show that in ethionine-induced FL in male NMRI mice a state of OS is induced that could be responsible for the alteration in liver function.

**Key words:** Fatty liver; ethionine; oxidative stress; dysfunction

## INTRODUCCIÓN

El hígado graso (HG) se caracteriza por la acumulación de grasa en el hepatocito (hepatoesteatosis) y comprende una variedad de alteraciones histológicas asociadas a inflamación hepática que frecuentemente evoluciona a patologías Crónicas graves del hígado. En ella se evidencia activación de las células inflamatorias, producto de la acción de mediadores inflamatorios (citocinas y quimiocinas) cuyo rol principal en el proceso ha llevado a que sean consideradas como posibles blancos terapéuticos en el HG no alcohólico (HGNA) [6]. Existen diferentes compuestos químicos que provocan hepatoesteatosis, entre ellos la **etionina**, etil-análogo de la metionina (Met) que compite con ésta en las diferentes vías metabólicas en que interviene este aminoácido, tal como la síntesis de proteínas, con disminución de las lipoproteínas encargadas de drenar los triglicéridos desde el hígado hacia el torrente sanguíneo. Otra proteína que se encuentra disminuida es la apoproteína sérica C III en vacas (*Bos taurus*) con infiltración grasa hepática inducida por etionina [16]. El HG afecta a diferentes especies animales, entre ellas al ganado bovino induciendo alteraciones metabólicas del parto [24]. El HG antecede con frecuencia a alteraciones puerperales con disminución de la eficiencia reproductiva [19].

El estrés oxidativo (EO) está involucrado en los procesos inflamatorios, es así como en las enfermedades del hígado se reportan altas concentraciones de especies reactivas del O<sub>2</sub> (ERO) [18] y el origen del daño hepático se ha relacionado con la existencia de radicales libres (RL) que pueden lipoperoxidar a componentes celulares como las membranas, y causar alteraciones que llevan a la pérdida de la función celular. En el HGNA, la funcionalidad hepática se encuentra afectada tal como ha sido determinado en forma experimental [13]. El presente estudio tuvo el objetivo de determinar si en el HG experimental causado por etionina en ratones albinos de laboratorio (*Mus musculus* Linnaeus, 1758) machos NMRI adultos, se establecía un estado de EO en el hígado, así como cuantificar la posible alteración en la función de dicho órgano.

## MATERIALES Y MÉTODOS

**Animales, manejo:** Se utilizaron para este estudio, ratones machos de la población de ratones albinos de laboratorio, específicamente de la cepa NMRI provenientes del Bioterio Central de la Universidad Centroccidental Lisandro Alvarado (UCLA), Venezuela. Mediante muestreo aleatorio simple, se seleccionaron 20 ratones machos adultos con peso corporal promedio de 27,5 ± 1,5 gramos (g) establecido en una balanza para animales Ohaus (Tripe Bean Balance, Serie 700, Florham Park, NJ, EUA) Se colocaron en jaulas individuales de acero inoxidable, bajo ciclos de luz de 12 horas (h) de luz/12 h de oscuridad en las condiciones estandarizadas del Bioterio de

la Unidad de Investigación en Ciencias Funcionales “Dr. Haity Moussatché” (UNIHM) Decanato de Ciencias Veterinarias (DCV) de la UCLA. Con libre acceso al agua y a un pienso comercial para ratones Ratarina® (Protinal, Venezuela). El estudio fue conducido de acuerdo al Código de Bioética y Bioseguridad de FONACIT-Venezuela [10].

**Inducción de HG no alcohólico:** Los animales fueron distribuidos aleatoriamente en dos grupos de 10 animales cada uno: un grupo control y otro inyectado con DL-etionina (Sigma Chemical Co, MO, EUA) disuelta en solución fisiológica estéril, administrada i.p. en dosis de 7,5 mg/20 g de peso corporal. A los controles se les inyectó sólo el vehículo (solución fisiológica estéril). Ambos grupos se sometieron a un ayuno de 48 h con libre acceso al agua de bebida.

**Toma de muestras, determinaciones:** Luego de un ayuno de 48 h, los ratones, por venopunción coccígea, se obtuvo una muestra de sangre tratada con anticoagulante ácido etilendiamino tetra acético (EDTA)-Na<sub>4</sub> al 2%. Los plasmas se separaron por centrifugación (800 g, 20 minutos) en microcentrífuga refrigerada Eppendorf 5402 (Brinkman Instr., NY, EUA) y fueron mantenidos en un refrigerador Mabe RMT, 41XMVEB (Colombia). Obtenida la muestra de sangre, a los animales se les practicó la eutanasia bajo ligera anestesia con éter. Se disecó el hígado, se evaluó su aspecto macroscópico y se colocó en tampón Tris-sacarosa 250 mM pH 7,2 a 4 °C. Se homogeneizó 1,5 g de hígado con 3 veces su peso en tampón Tris-sacarosa a 4 °C en un potter NSI-12 Bodine (Electric Comp., Chicago, EUA). El sobrenadante del homogeneizado, diluido 1:40 con agua desionizada, se mantuvo refrigerado hasta el momento en que se le aplicó los análisis respectivos.

**Determinación de la magnitud y características del HG:** Una pequeña porción de hígado fijado en formol tamponado al 10%, fue utilizado para su estudio histopatológico realizado en el laboratorio de Anatomía Patológica del Hospital Veterinario “Dr. Humberto Ramírez Daza” del DCV-UCLA. Se obtuvieron secciones de 4 micras del tejido mediante el uso de un microtomo Jung AG (Heidelberg, Alemania) y posterior tinción de los cortes con hematoxilina-eosina de acuerdo a la técnica convencional.

**Cuántía del depósito graso hepático:** En el sobrenadante diluido del homogeneizado hepático se determinó la concentración de triglicéridos por método enzimático mediante kit de Qualitest (Ind. Qualitest, Caracas, Venezuela). Los resultados se expresaron en miligramos (mg) de triglicéridos/mg de proteínas, las cuales fueron determinadas mediante el kit Pierce (ILL, EUA) basado en la técnica de Bradford [5].

**Cuantificación de los productos de la degradación lipoperoxidativa:** En el sobrenadante del homogeneizado hepático, se determinó la concentración de dienos conjugados (DC), a través de la técnica descrita por Wallin [22] y también la concentración de malondialdehído (MDA) mediante el método de TBARS (sustancias reaccionantes con el ácido 2-tio barbitúrico) de acuerdo a Ohkawa [21].

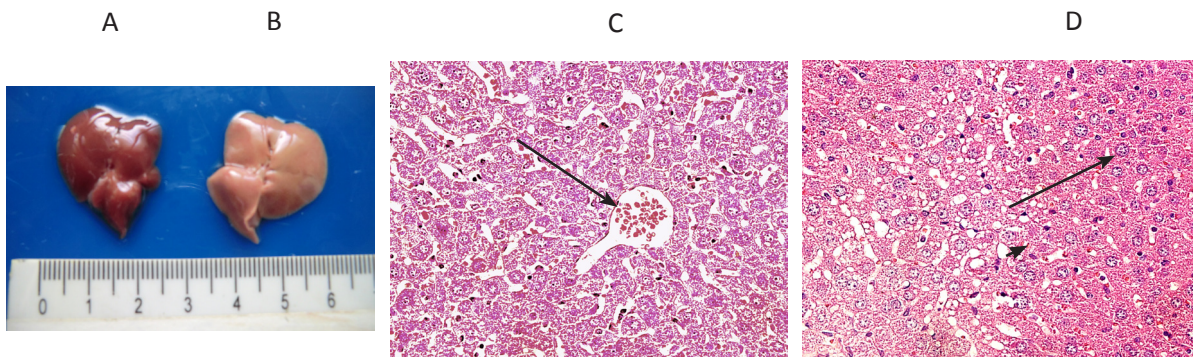
Determinación del daño en la funcionalidad hepática: En el plasma fueron determinadas la actividad de la alanina aminotransferasa (ALT) y de la aspartato aminotransferasa (AST), mediante kits comerciales (Wiener lab, Rosario, Argentina). Todas las lecturas espectrofotométricas se llevaron a cabo en un Genesys 5 (NY, EUA).

Análisis estadístico de los resultados: Se realizó con la ayuda del programa estadístico informático SPSS (Statistical Package for the Social Sciences o Statistical Product and Service Solutions) versión 17.0 para Windows. Los resultados quedaron expresados como el promedio de los valores  $\pm$  error estándar. Para establecer la significación estadística de los resultados se utilizó la prueba "t" de Student exigiéndose un 95% de certeza ( $P < 0,05$ ).

## RESULTADOS Y DISCUSIÓN

### Análisis histopatológico

En la FIG. 1A se observa el aspecto macroscópico del hígado de ratón macho NMRI adulto control con tonalidad oscura y en la FIG.1B el hígado de un animal inyectado con DL-etionina, el cual presenta color claro a diferencia del animal control. El estudio histológico del hígado de ratones machos NMRI adultos controles mostró células hepáticas con un aspecto normal (FIG.1C). Sin embargo en el hígado de los ratones tratados con DL-etionina se observó metamorfosis grasa hepática moderada, con vacuolas citoplasmáticas grandes y pequeñas en los hepatocitos y presencia de megalocitos y células en anillo de sello (FIG. 1D).

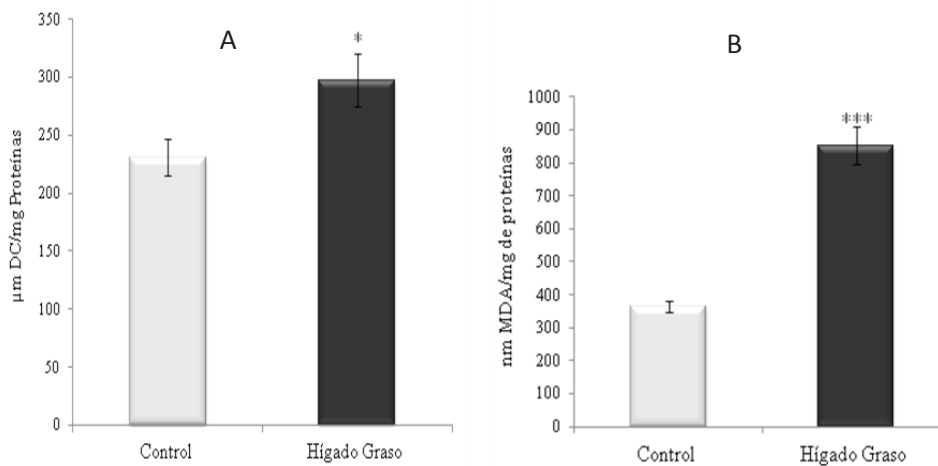


**FIGURA 1. HÍGADOS DE RATONES MACHOS (1A) CONTROL. (1B) CON HG INDUCIDO POR ETIONINA (7,5 MG/20 G PESO CORPORAL). FOTOMICROGRAFÍA: HÍGADO (1C) CONTROL, PRESENCIA DE VENA CENTROLOBULILLAR (FLECHA). (1D) CON HG INDUCIDO, SE MUESTRA MEGALOCITO (FLECHA) Y CÉLULA EN ANILLO DE SELLO (PUNTA DE FLECHA) (40X).**

### Estrés oxidativo: cuantificación mediante DC y MDA

El estrés oxidativo se cuantificó por los niveles hepáticos de dienos conjugados (DC) y malondialdehído (MDA). Se observó que los DC se elevaron significativamente ( $P < 0,05$ ) a  $297,45 \pm 23,10$  nmoles/mg proteínas en los ratones machos con HG inducido por la DL-etionina con respecto al valor control de

$231,18 \pm 15,53$   $\mu$ moles/mg proteínas, como se muestra en la FIG. 2A. En forma similar la concentración de MDA se incrementó muy significativamente ( $P < 0,001$ ) a  $852,91 \pm 55,26$  nmoles/mg proteínas en los ratones machos con HG por DL-etionina, al compararlos con su nivel control de  $364,91 \pm 17,73$  nmoles/mg proteínas (FIG. 2B).

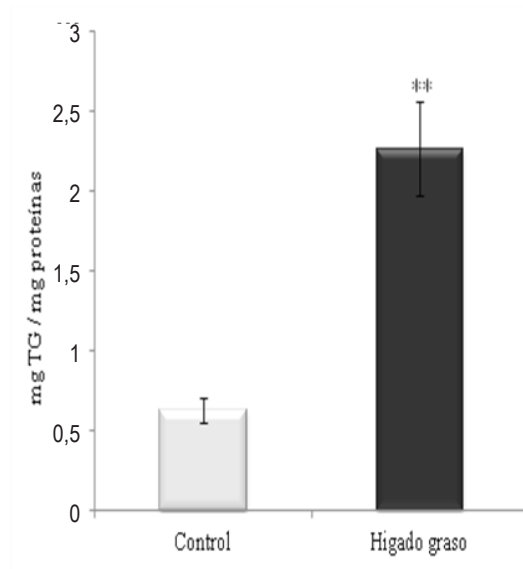


**GRUPO FIGURA 2. CONCENTRACIÓN HEPÁTICA DE: (2A) DC Y (2B) MDA EN RATONES MACHOS NMRI ADULTOS CONTROLES Y CON HG INDUCIDO POR DL-ETIONINA (7,5 MG/20 G PESO CORPORAL). LOS VALORES SON LA MEDIA  $\pm$  ES DE 10 ANIMALES/GRUPO; \* $P < 0,05$  \*\*\* $P < 0,001$  CON RESPECTO AL CONTROL.**

### Depósito hepático: cuantificación de triglicéridos

Los hígados de los ratones machos inyectados con DL-etionina presentaron una elevación significativa ( $P < 0,01$ ) de

los TG hepáticos a  $2,26 \pm 0,30$  mg/mg proteínas de  $0,63 \pm 0,08$  mg/mg proteínas obtenido en los hígados de los animales controles (FIG. 3), resultados que apoyan lo observado en el estudio histopatológico.

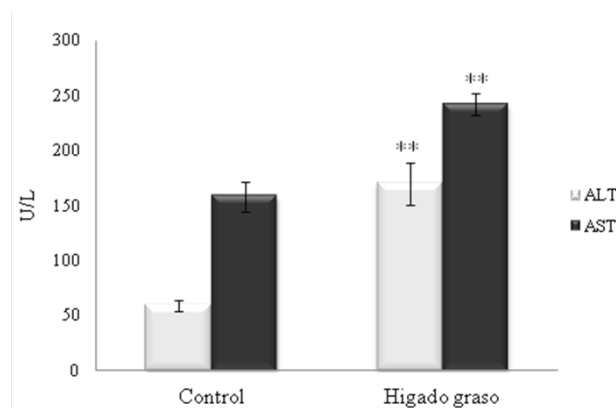


**FIGURA 3. CONCENTRACIÓN HEPÁTICA DE TG EN RATONES MACHOS NMRI ADULTOS CONTROLES Y CON HG INDUCIDO POR DL-ETIONINA (7,5 MG/20 G PESO CORPORAL). LOS VALORES SON LA MEDIA  $\pm$  ES DE 10 ANIMALES/GRUPO; \*\*  $P < 0,01$  CON RESPECTO AL GRUPO CONTROL.**

### Daño de la funcionalidad hepática: cuantificación de ALT y AST

La administración de DL-etionina a ratones machos NMRI adultos aumentó significativamente ( $P < 0,01$ ) la actividad plasmática de la enzima alanina amino-transferasa (ALT) a

$169,86 \pm 18,78$  U/L al comparar con el valor control de  $59,40 \pm 5,16$  U/L, como es mostrado en la FIG 4. De igual manera la actividad de la aspartato amino transferasa (AST) se incrementó significativamente ( $P < 0,01$ ) a  $241,93 \pm 10,14$  U/L en los ratones machos con hepatoesteatosis inducida por DL-etionina, en relación a la actividad control de  $158,35 \pm 13,54$  U/L (FIG 4).



**FIGURA 4. ACTIVIDAD PLASMÁTICA DE LAS TRANSAMINASAS ALT Y AST EN RATONES MACHOS ADULTOS CONTROLES Y CON HG INDUCIDO POR DL-ETIONINA (7,5 MG/20 G PESO CORPORAL). LOS VALORES SON LA MEDIA  $\pm$  ES DE 10 ANIMALES/GRUPO; \*\*  $P < 0,01$  CON RESPECTO AL GRUPO CONTROL.**



El HG puede ubicarse entre una de las principales alteraciones metabólicas del parto bovino [23]. La administración de colina a vacas recién paridas previene el HG [17].

Los modelos experimentales para investigar el HGNA en animales de laboratorio [20] no sólo han proporcionado importantes aportes en cuanto a los aspectos ya indicados sino también, en relación al uso de agentes terapéuticos especialmente de productos naturales. En el presente estudio se utilizó como modelo experimental a ratones machos adultos NMRI a los que se indujo HGNA mediante administración i.p. (7,5 mg/20 g peso corporal) de DL-etionina, etil-análogo de la metionina (Met) que desplaza al aminoácido de sus vías metabólicas normales induciendo disminución del ATP hepático de la síntesis proteica, y la consecuente disminución, entre otras, de las lipoproteínas de muy baja densidad (VLDL), que exportan lípidos desde el hígado a la sangre. Se debe señalar que la Met es transformada en el hígado animal por acción de la enzima Met-adenosiltransferasa que cataliza su conversión a S-adenosil-Met [14].

El estudio histopatológico de los hígados de los ratones machos administrados con DL-etionina, dio como resultado una metamorfosis grasa hepática moderada, con hepatocitos cuyos citoplasmas presentaron vacuolas grandes y pequeñas además de la presencia de megalocitos y células en anillo de sello. Estos resultados, son coincidentes con lo reportado en ratas machos Sprague Dawley alimentadas con una dieta enriquecida con fructosa durante cinco sem, las cuales mostraron cambios histopatológicos en el hígado, caracterizados por leve a moderado depósito de grasa macro y microvesicular, con mínimos signos de fibrosis perisinusoidal [2]. Por otra parte, la adición en la dieta de un 0,5% de niacina, agente terapéutico en el tratamiento de la dislipidemia y de enfermedad cardiovascular, revierte la hepatoesteatosis inducida por una dieta alta en grasas suministrada a ratas machos Sprague Dawley caracterizada por prominente micro y macroesteatosis con vacuolas intrahepáticas con un diámetro entre 4 a 10  $\mu\text{m}$  [11].

En el HG, la acumulación de triglicéridos (TG) en los hepatocitos necesariamente corresponde a un desequilibrio entre la síntesis hepática de triacilglicéridos y la salida de éstos hacia el torrente sanguíneo. En forma general se puede decir que un aumento de la afluencia de ácidos grasos libres (AGL) hacia el hígado desde el tejido adiposo o de fuentes dietarias (quilomicrones) como también un incremento de la síntesis hepática endógena de AGL, pueden generar una acumulación de TG en el hepatocito, mediada ya sea por una insuficiente  $\beta$ -oxidación mitocondrial o una deficiente producción o secreción de VLDL [9]. Resulta adecuado señalar que los AGL se degradan por  $\beta$ -oxidación mitocondrial en la cual cada acetil CoA formado ingresa al ciclo de los ácidos tricarboxílicos (ATC), vía metabólica que se satura ante un exceso de acetil CoA, el cual podrá derivarse hacia la formación de cuerpos cetónicos, entre ellos el ácido  $\beta$ -hidroxibutírico [15]. Los eventos metabólicos descritos son aplicables a la movilización de reservas lipídicas particularmente desde el tejido adiposo, necesarias para satisfacer las demandas

energéticas. El exceso de lípidos movilizados se acumula en las células del hígado en forma de TG con instauración de un HGNA [23]. En el presente estudio la concentración de TG hepáticos se mostró aumentada significativamente en los ratones machos con HG, en relación a sus controles. De forma coincidente, se ha descrito ampliamente la presencia de una elevada concentración de TG hepáticos en variadas condiciones inductoras de HGNA. Así, la administración oral de CCl<sub>4</sub> disuelto en aceite de oliva fruto del olivo (*Olea europaea*), en dosis de 5 mL/kg de peso alternadamente durante 14 días (d) a ratas machos albinas Wistar, duplica el contenido intrahepático de TG, efecto que es revertido por el extracto de hojas de *Taraxacum officinale* L. [3]. De igual manera, una dieta deficiente en metionina y colina, administrada durante cuatro sem a ratones machos genéticamente obesos (db/db), de seis sem de edad, duplica la concentración de TG en el hígado, con respecto al nivel inicial [25]. También la administración durante cuatro sem de una dieta con alto contenido de grasa, induce en ratas machos Sprague Dawley, un exacerbado depósito de TG en los hepatocitos [12].

El daño celular debido al EO desempeña una función vital en la patogénesis de las alteraciones hepáticas, entre ellas el HG. El agente inductor iniciaría los procesos bioquímicos que llevan al EO, causal directo de procesos patológicos en diferentes territorios celulares como el hepático, por la producción de Radicales Libres. Estos agentes, causan daños a orgánulos celulares debido al proceso de lipoperoxidación (LPO) que altera la estructura normal de los lípidos de membrana y conduce a una distorsión del espacio hidrofóbico con pérdida de la función biológica de ella. La cuantificación de los productos de la LPO es una medida del EO. En el presente estudio la concentración hepática de DC y MDA estuvo significativamente aumentada en los ratones machos inyectados con DL-etionina, en comparación con los respectivos animales controles, resultado indicativo de la instauración de un estado de EO hepático. Este hallazgo también ha sido reportado en ratas machos Sprague Dawley a las 24 h de la administración de una sola inyección i.p. de 2 mL/kg de CCl<sub>4</sub>, con una muy significativa elevación de la concentración de MDA hepático [8]. Así mismo, una dieta deficiente en metionina y colina induce en ratones machos C57BL/6 una moderada esteatosis microvesicular del hígado, con elevación de la concentración hepática de triglicéridos y de MDA [26].

La enfermedad hepática grasa no alcohólica es quizás la causa más habitual de elevación sérica de las aminotransferasas, en el mundo occidental y también en el asiático [4]. El daño hepático, agudo o crónico, se asocia invariablemente con elevación plasmática de las transaminasas alanina aminotransferasa (ALT), enzima de ubicación intracelular mayoritariamente citoplasmática y de la aspartato aminotransferasa (AST), localizada en dos regiones intracelulares: citoplasma y mitocondrias, la enzima ALT presenta su mayor concentración en el hígado y su elevación se visualiza como específica de daño hepático [12].

En el presente estudio se observó cómo en los ratones machos NMRI inyectados con DL-etionina, las actividades plasmáticas de

la ALT y de la AST se encontraron elevadas significativamente al compararlas con sus respectivos controles. Estos resultados coinciden con otros reportes que muestran que el CCl<sub>4</sub>, potente hepatotóxico, induce un aumento de los parámetros séricos de daño hepático, como las enzimas ALT y AST en ratas machos albinas de la cepa Wistar [1]. Además, la administración de CCl<sub>4</sub> a ratones machos Kunming origina una hepatotoxicidad aguda evidenciada por una significativa elevación sérica de la ALT y AST y de los antioxidantes hepáticos [7]. La relación AST/ALT puede orientar el diagnóstico con respecto al tipo de hepatoesteatosis producida, así un valor mayor de 2 hace probable un HG de naturaleza alcohólica [12]. En el presente estudio se obtuvo un valor de AST/ALT de 1,4 en los ratones machos con HG, resultados consonos con su naturaleza no alcohólica.

## CONCLUSIONES

De acuerdo a los resultados obtenidos en la presente investigación, la administración en ratones machos por vía i.p. de DL-etionina en dosis de 7,5 mg/20 g peso corporal induce un hígado graso no alcohólico (HGNA) caracterizado por metamorfosis grasa hepática moderada y un aumentado depósito de triglicéridos en el hígado. El HGNA inducido por etionina provocó un estado de estrés oxidativo hepático y la elevación plasmática de ALT y AST, indicando disfuncionalidad hepática.

## AGRADECIMIENTO

Los autores agradecen al Consejo de Desarrollo Científico, Humanístico y Tecnológico de la Universidad Centroccidental "Lisandro Alvarado" (UCLA, Venezuela), por el financiamiento otorgado a este estudio.

## REFERENCIAS BIBLIOGRÁFICAS

- [1] ABDEL-MONEIM, A.M.; AL-KAHTANI, M.A.; EL-KERSH, M.A.; AL-OMAIR, M.A. Free radical-scavenging, anti-inflammatory/anti-fibrotic and hepatoprotective actions of taurine and silymarin against CCl<sub>4</sub> induced rat liver damage. **PLoS ONE**. 10(12):e0144509. 2015.
- [2] ACKERMAN, Z.; ORON-HERMAN, M.; GROZOVSKI, M.; ROSENTHAL, .T; PAPPO, O.; LINK, G.; SELA, B.A. Fructose-induced fatty liver disease hepatic effects of blood pressure and plasma triglyceride reduction. **Hypertension**. 45(5):1012-1018. 2005.
- [3] AHMAD, D.; GULFRAZ, M.; AHMAD, M.S.; NAZIR, H.; GUL, H.; ASIF, S. Protective action of *Taraxacum officinale* on CCl<sub>4</sub> induced hepatotoxicity in rats. **Afr. J. Pharm. Pharmacol.** 8(30):775-780. 2014.
- [4] ALAM, S.; NOOR-E-ALAM, S.M.; CHOWDHURY, Z.R.; ALAM, M.; KABIR, J. Nonalcoholic steatohepatitis in nonalcoholic fatty liver disease patients of Bangladesh. **World J. Hepatol.** 5(5):281-287. 2013.
- [5] BRADFORD, M.A. A rapid and sensitive method for the quantities of microgram of protein utilizing the principle of protein-dye binding. **Analyt. Biochem.** 72:248-254. 1976.
- [6] BRAUNERSREUTHER, V.; VIVIANI, G.L.; MACH, F.; MONTECUCCO, F. Role of cytokines and chemokines in non-alcoholic fatty liver disease. **World J. Gastroenterol.** 18(8):727-735. 2012.
- [7] CHEN, P.; CHEN, Y.; WANG, Y.; CAI, S.; DENG, L.; LIU, J.; ZHANG, H. Comparative evaluation of hepatoprotective activities of Geniposide, Crocins and Crocetin by CCl<sub>4</sub>-induced liver injury in mice. **Biomol. Ther.** (Seoul). 24(2):156-162. 2016.
- [8] DONTAMSETTY, S.; BHAVE, V.S.; MITRA, M.S.; LATENDRESSE, J.R.; MEHENDALE, H.M. Nonalcoholic fatty liver sensitizes rats to carbon tetrachloride hepatotoxicity. **Hepatol.** 45(2):391-403. 2007.
- [9] FABBRINI, E.; MOHAMMED, B.S.; MAGKOS, F.; KORENBLAT, K.M.; PATTERSON, B.W.; KLEIN, S. Alterations in adipose tissue and hepatic lipid kinetics in obese men and women with nonalcoholic fatty liver disease. **Gastroenterol.** 134(2):424-431. 2008.
- [10] FONDO NACIONAL DE CIENCIA, TECNOLOGÍA E INNOVACIÓN (FONACIT). Norma para utilización de animales en investigación. En: **Código de Bioética y Bioseguridad**. 3ra Ed. Caracas, Venezuela. Pp 33-35. 2009.
- [11] GANJI, S.H.; KUKES, G.D.; LAMBRECHT, N.; KASHYAP, M.L.; KAMANNA, V.S. Therapeutic role of niacin in the prevention and regression of hepatic steatosis in rat model of nonalcoholic fatty liver disease. **Am. J. Physiol. Gastrointest. Liver Physiol.** 306(4):G320-G327. 2014.
- [12] GIANNINI, E.G.; TESTA, R.; SAVARINO, V. Liver enzyme alteration: A guide for clinicians. **Can. Med. Assoc. J.** 172(3):367-379. 2005.
- [13] LÓPEZ-ORTEGA, A.A.; ARANGUREN, A.J.; PLAZA, M.A.; MURILLO, M.D. Estrés oxidativo y alteraciones de la funcionalidad hepática en ratones hembras con hígado graso experimental. **Rev. Vet.** 25(1):7-11. 2014.
- [14] MATO, J.M.; ÁVILA, M.A.; CORRALES, F.J. Biosynthesis of S-adenosylmethionine. In: Carmel, R., Jacobsen, D.W. (Eds), **Homocysteine in Health and Disease**. Cambridge University Press. Cambridge. Pp. 47-62. 2001.
- [15] MAYES, P.A. Lipids transport and storage. In: Murray, R.K.; Granner, D.K.; Mayes, P.A.; Rodwell V.W. (Eds), **Harper's Biochemistry**. 25a Ed, Appleton & Lange, Stamford. Pp 268-284; 130-136. 2000.
- [16] NITANAI, A.; KATOH, N.; OIKAWA, S.; SAITOH, M.; HAMADA, M.; KUTSUZAWA, A.; MOHAMED, T.; UCHIDA, E.; ENDOH, D.; KUROSAWA, T.; SATO, H. Decreases

- in serum apolipoprotein C-III concentration in cows with ethionine-induced fatty liver. **J. Vet. Med. Sci.** 66(9):1113-1118. 2004.
- [17] ROVERS, M, Cetosis en vacas lecheras y el papel de la colina. **MG Mundo Ganad.** 5(257):58-60. 2014.
- [18] SINGAL, A.K.; JAMPANA, S.C.; WEINMAN, S.A. Antioxidants as therapeutic agents for liver disease. **Liver. Internat.** 31(10):1432-1448. 2011.
- [19] SUTHAR, V.S.; CANELAS-RAPOSO, J.; DENIZ, A.; HEUWESER, W. Prevalence of subclinical ketosis and relationships with postpartum diseases in European dairy cows. **J. Dairy Sci.** 96(5):2925-2938. 2013.
- [20] TAKAHASHI, Y.; SOEJIMA, Y.; FUKUSATO, T. Animal models of nonalcoholic fatty liver disease/nonalcoholic steatohepatitis. **World J. Gastroenterol.** 18(19):2300-2308. 2012.
- [21] OHKAWA, H.; OHISHI, N.; YAGI K. Assay for lipid peroxides in animal tissues by thiobarbituric acid reaction. **Analyt. Biochem.** 95(2):351-358. 1979.
- [22] WALLIN, B.; ROSENGREN, B.; SHERTZER, H.; CAMEJO, G. Lipoprotein oxidation and measurement of thiobarbituric acid reacting substances formation in a single microtiter plate: Its use for evaluation of antioxidants. **Analyt. Biochem.** 208(1):10-15. 1993.
- [23] WEBER, C.; HAMETNER, C.; TUCHSCHERER, A.; LOSAND, B.; KANITZ, E.; OTTEN, W.; SINGH, S.P.; BRUCKMAIER, R.M.; BECKER, F.; KANITZ, W.; HAMMON, H.M. Variation in fat mobilization during early lactation differently affects feed intake, body condition, and lipid and glucose metabolism in high-yielding dairy cows. **J. Dairy Sci.** 96(1):165-180. 2013.
- [24] WILLIAMS, E.J. Drivers of post-partum uterine disease in dairy cattle. **Reprod. Domest. Anim.** 48(Suppl 1):53-58. 2013.
- [25] YAMAGUCHI, K.; YANG, L.; MCCALL, S.; HUANG, J.; YU, X.X.; PANDEY, S.K.; BHANOT, S.; MONIA, B.P.; LI, Y.X.; DIEHL, A.M. Inhibiting triglyceride synthesis improves hepatic steatosis but exacerbates liver damage and fibrosis in obese mice with nonalcoholic steatohepatitis. **Hepatol.** 45(6):1366-1374. 2007.
- [26] ZHANG, Y.K.J.; YEAGER, R.L.; TANAKA, Y.; KLAASSEN, C.D. Enhanced expression of Nrf2 in mice attenuates the fatty liver produced by a methionine- and choline-deficient diet. **Toxicol. Appl. Pharmacol.** 245(3):326-334. 201