

DISPLASIA FIBROSA. REPORTE DE CASO

Fibrous dysplasia. A case report

POR

JORGE ANDRÉS **VELAZCO DÁVILA**¹

JAIRO **BUSTILLOS ROJAS**²

1 Odontólogo, Especialista en Patología y Cirugía Bucal, Pontificia Universidad Javeriana, Bogotá, Colombia.

 orcid.org/0009-0000-6166-6373

2 Odontólogo, Especialista en Patología y Cirugía Bucal, Director Departamento de Patología, Docente de pre y posgrado, Pontificia Universidad Javeriana, Bogotá Colombia.

 orcid.org/0000-0002-0868-8351

Autor de correspondencia: Jorge Andrés Velazco Dávila. Dirección: Pontificia Universidad Javeriana, Departamento de Patología, Facultad de Odontología, Bogotá, Colombia, 3173678217
oncogenes2007@hotmail.com
jorgevelazco@javeriana.edu.co

Resumen

La displasia fibrosa es una enfermedad con proliferación de un tejido conectivo fibroso anormal que sustituye de manera gradual la médula ósea normal. Clínicamente se presenta como un crecimiento asintomático, hamartomatoso, no neoplásico, con tumefacción unilateral produciendo asimetría facial. El aspecto radiográfico es variable, desde una lesión radiolúcida hasta una masa densa radiopaca, donde esta última es la más común. Puede afectar uno o varios huesos de manera concomitante (monostótica o poliostótica), siendo más frecuente en maxilar que en mandíbula. Histopatológicamente se observa una proliferación celular de tejido conectivo fibroso que contienen focos de hueso inmaduro, con trabéculas de forma irregular. El tratamiento es quirúrgico de elección en la mayoría de casos es la cirugía de remodelado óseo para las lesiones que causan deformidades estéticas evidentes. Teniendo en cuenta su singularidad, se presenta un caso clínico de un joven de 18 años de edad que refiere tumefacción unilateral a nivel de maxilar superior derecho. Al examen clínico extraoral se observa asimetría facial derecha, con mácula cutánea de coloración verdosa en tercio medio facial lado derecho. Intraoralmente, a nivel de maxilar superior derecho se observa ausencia de premolares y molares con deformidad del contorno de tabla ósea vestibular y reborde alveolar. Radiográficamente se observa imagen radiopaca. Se toma la decisión de realizar biopsia incisional bajo anestesia local de lesión en maxilar superior, cuadrante superior, y los exámenes complementarios y el resultado histopatológico revelan la presencia de una displasia fibrosa. El caso representa una importante contribución a una mejor comprensión de lesiones fibro-óseas.

PALABRAS CLAVE: displasia fibrosa, hueso, maxilar, tejido conectivo.

Abstract

Fibrous dysplasia is a disease with proliferation of abnormal fibrous connective tissue that gradually replaces normal bone marrow. Clinically it presents as an asymptomatic, hamartomatous, non-neoplastic growth with unilateral swelling producing facial asymmetry. The radiographic appearance is variable, from a radiolucent lesion to a dense radiopaque mass, where the latter is the most common. It can affect one or several bones concomitantly (monostotic or polyostotic), being more frequent in the maxilla than in the mandible. Histopathologically there is a cellular proliferation of fibrous connective tissue containing foci of immature bone, with irregularly shaped trabeculae. The surgical treatment of choice in most cases is bone remodeling surgery for lesions that cause obvious aesthetic deformities. Taking into account its uniqueness, we present a clinical case of an 18-year-old young man with unilateral swelling at the level of the right maxilla. Extraoral clinical examination showed right facial asymmetry, with greenish skin macula in the middle third of the face on the right side. Intraorally, at the level of the right upper jaw there was absence of premolars and molars with deformity of the contour of the vestibular bone table and alveolar ridge. Radiographically a radiopaque image was observed. The decision was made to perform an incisional biopsy under local anesthesia of the lesion in the upper maxilla, upper quadrant, and the complementary examinations and the histopathological result revealed the presence of fibrous dysplasia. The case represents an important contribution to a better understanding of fibro-osseous lesions.

KEYWORDS: fibrous dysplasia, bone, maxilla, connective tissue.

Introducción

Displasia fibrosa se refiere a un conjunto de lesiones óseas benignas que se caracterizan por la sustitución del tejido óseo normal por tejido conectivo. En 1891 Von Recklinghausen fue el primero en describir una alteración ósea caracterizada por deformidades y cambios fibrosos que denominó “*osteitis fibrosa generalisata*”¹. En 1938, Lichtenstein y Jaffé introdujeron el término “displasia fibrosa”, y reflejaron que esta alteración podía ser monostótica (afecta a una región ósea) o poliostótica. (afectación de 2 o más regiones óseas). La DF poliostótica, junto con la presencia de máculas hiperpigmentadas y alteraciones endocrinas múltiples (pubertad precoz, adenoma hipofisario o hipertiroidismo), es conocida como síndrome de McCune-Allbright y cuya incidencia es de un 4% del total de los casos de displasia fibrosa².

Se caracteriza por proliferación de un tejido conectivo fibroso anormal que sustituye de manera gradual la médula ósea normal. El tejido mesenquimatoso contiene cantidades variables de osteoide y material óseo presuntamente originado por metaplasia. Su etiología se desconoce, pero se plantean tres posibles causas como la alteración de la actividad de células mesenquimatosas, control defectuoso de la actividad de células óseas y/o mutación activante en el gen que codifica para la proteína GS Alfa relacionada con la membrana en pacientes que presentan esta lesión²⁻⁴.

Clínicamente se presenta como un crecimiento asintomático, hamartomatoso, no neoplásico, con tumefacción unilateral produciendo asimetría facial, que ocurre entre la primera y segunda década de la vida, sin predilección por sexos ni razas, pudiendo afectar a cualquier estructura ósea del cuerpo³. Sin embargo, es el territorio craneofacial el más frecuentemente implicado (maxilar superior, mandíbula, hueso frontal). La variante monostótica supone un 70% del total de casos. La variante poliostótica supone aproximadamente un 30% de los casos y clásicamente su comienzo se describe a una edad menor que la variante monostótica⁵.

El aspecto radiográfico es variable, desde una lesión radiolúcida hasta una masa densa radiopaca, siendo esta última más común. El aspecto de las lesiones depende de la etapa de la enfermedad. En estadios iniciales son radiolúcidas, calcificándose progresivamente hasta presentar un patrón mixto radiolúcido-radiopaco en “vidrio deslustrado”, como en el caso presentado¹. El elemento crítico para el diagnóstico es la presencia de unos márgenes indefinidos, debido a la sutil mezcla entre hueso afectado y hueso aparentemente normal. Esta es una característica que permite diferenciar a la DFM del fibroma osificante juvenil (FOJ), que presenta frecuentemente márgenes bien delimitados⁶.

Los métodos diagnósticos son a través de estudios radiográficos, tomografía y anatomopatológicos, donde se observa una proliferación celular de tejido conectivo fibroso que contienen focos de hueso inmaduro (inactividad

osteoblástica) con trabéculas de forma irregular. Se han descrito tres patrones diferentes por los que estas trabéculas se pueden agrupar: “letras chinas”; “puzzle” y “C&S”. El diagnóstico diferencial primario debe realizarse con lesiones fibro óseas, como el fibroma osificante, el osteoblastoma, fibroma desmoplásico y la displasia cemento-ósea².

A continuación, se presenta un caso clínico atendido por el postgrado de Cirugía y Patología Bucal de la Pontificia Universidad Javeriana.

Caso clínico

Paciente masculino, de 18 años de edad, procedente de Bogotá, Colombia, acude al posgrado de Patología y Cirugía Bucal de la Pontificia Universidad Javeriana, refiriendo tumefacción unilateral a nivel de maxilar superior derecho. Antecedente patológico de hemangioma facial cutáneo derecho.

Al examen clínico extraoral se observa asimetría facial derecha, con mácula cutánea de coloración verdosa en tercio medio facial lado derecho. Intraoralmente, a nivel de maxilar superior derecho se observa ausencia de premolares y molares con deformidad del contorno de tabla ósea vestibular y reborde alveolar. El paciente no presentaba sintomatología (FIGURA 1).

Radiográficamente el paciente presentó exámenes complementarios en los cuales se pueden observar la evolución de dicha lesión a nivel de radiografías panorámicas a la edad de 15 años (FIGURA 2), donde se observa a nivel de maxilar superior, cuadrante derecho, una imagen radiopaca con bordes no definidos y presencia de dientes temporales en boca, en la reciente radiografía panorámica los 18 años de edad (FIGURA 3), se observa imagen radiopaca con bordes más definidos con característica de vidrio deslustrado y ausencia de piezas dentales en dicha zona, teniendo estos datos radiográficos en cuenta, se da un diagnóstico presuntivo de Displasia Fibrosa (DF), a espera de estudios adicionales.

Tomográficamente se observa imagen hiperdensa en maxilar superior, cuadrante derecho, de aproximadamente 3 x 3 x 5 mm la cual ocupa casi un 60% del seno maxilar (FIGURA 4 y 5).

Posterior a la evaluación, se toma la decisión de realizar biopsia incisional bajo anestesia local de lesión en maxilar superior, cuadrante derecho (FIGURA 6 y 7).

El procedimiento se realizó en el postgrado de Patología y Cirugía Bucal de la Pontificia Universidad Javeriana, Bogotá-Colombia. El espécimen fue enviado al Departamento de Patología de la facultad, resultando como diagnóstico histopatológico “Displasia Fibrosa”, donde se evidencia múltiples fragmentos de tejido óseo maduro de aspecto trabecular sin actividad osteoblástica en la periferia, similar al patrón de letras chinas (FIGURA 8 y 9).

Los exámenes complementarios y el resultado histopatológico revelan la presencia de una DF, en donde se le indica al paciente como tratamiento exodoncia de dientes retenidos y remodelado óseo de reborde alveolar, con seguimiento periódicos cada 6 meses, además de interconsulta con medicina interna para descartar alguna otra lesión a nivel del cuerpo.

FIGURA 1. Examen intraoral.

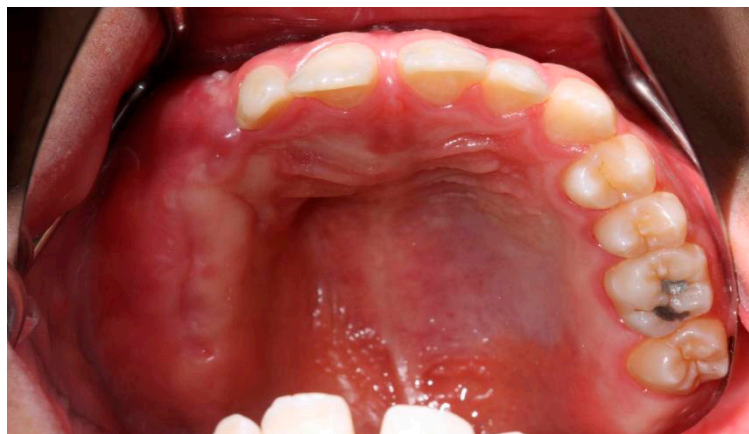

FIGURA 2. Radiografía panorámica a los 15 años de edad.

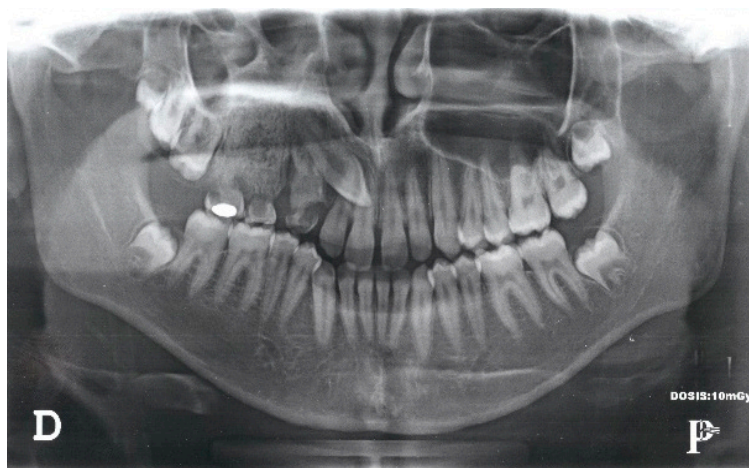


FIGURA 3. Radiografía panorámica a los 15 años de edad.

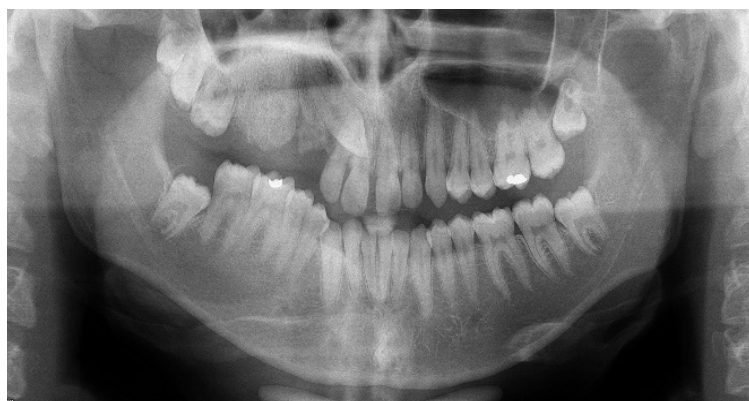

FIGURA 4. Tomografía y medición de lesión.

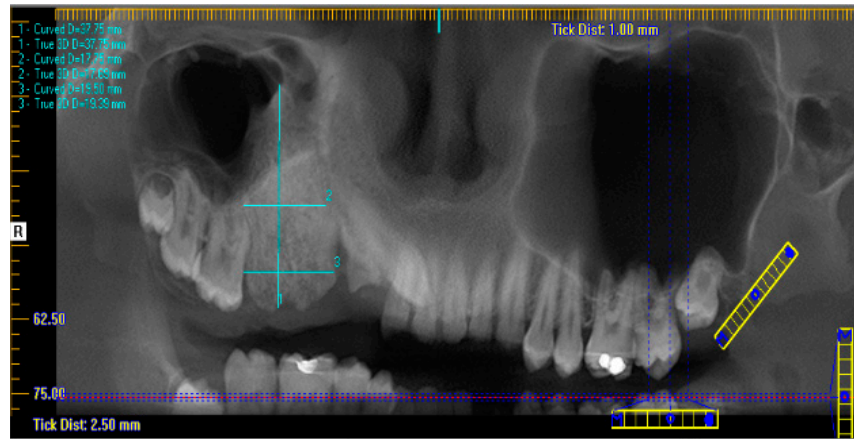


FIGURA 5. Tomografía y medición de lesión.

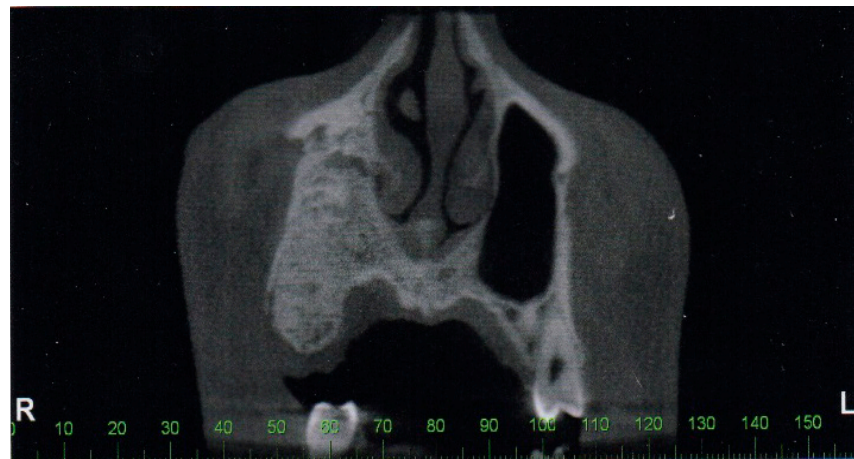


FIGURA 6. Toma de biopsia incisional.

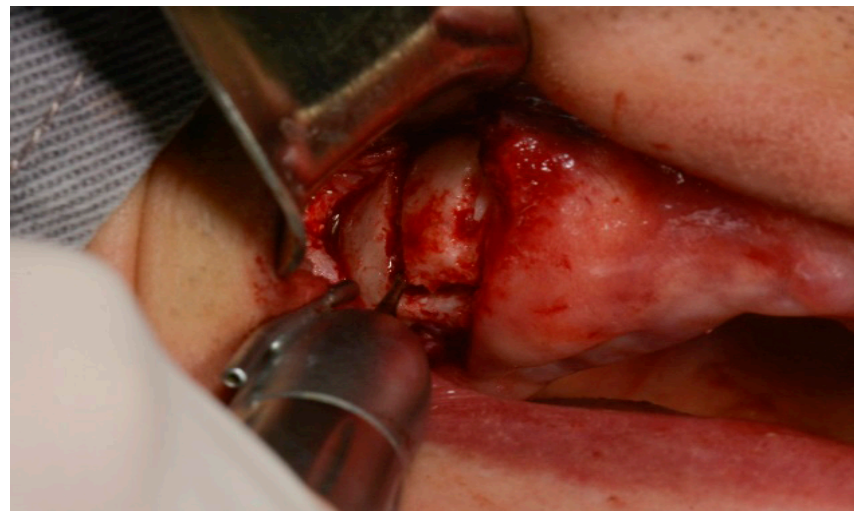

FIGURA 7. Toma de
fragmento.

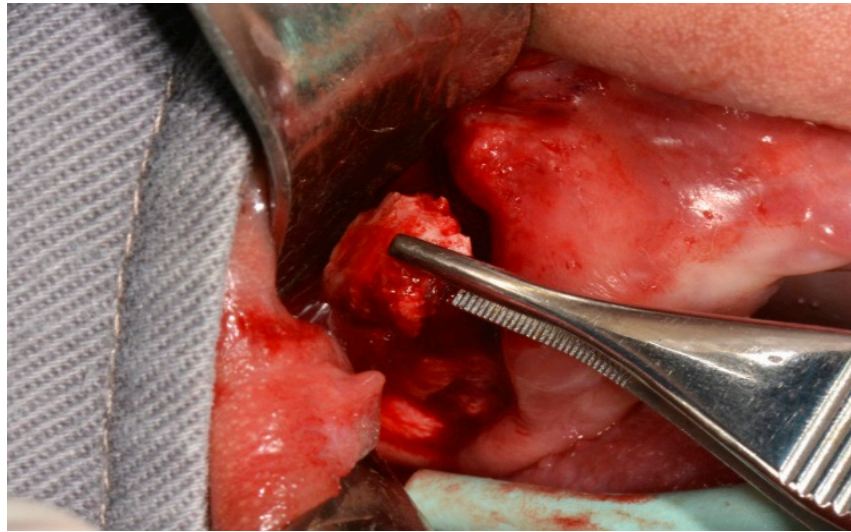


FIGURA 8. Corte histológico
a 10x.

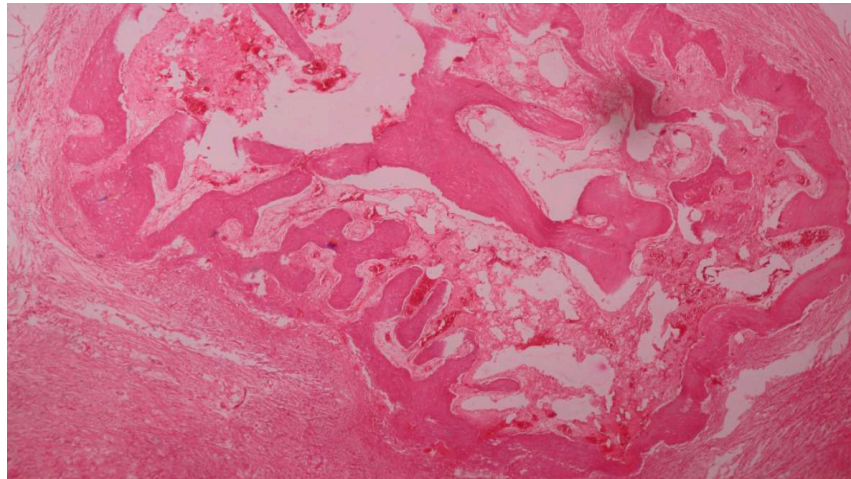
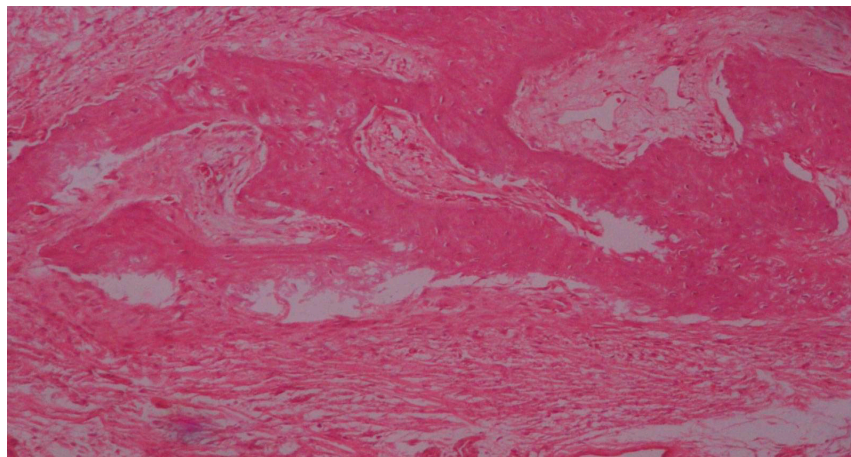


FIGURA 9. Corte histológico
a 10x.



Discusión

El crecimiento de tejidos duros que implican los maxilares son una presentación clínica muy común en la cavidad bucal y son la forma clínica más frecuente de lesiones benignas⁷.

La causa de esta patología fibro-ósea, según García A *et al.* es consecuencia de una mutación del gen GNAS-I de los osteoblastos, que ocasiona un incremento en la actividad adenilato ciclasa, provocando mayor proliferación y diferenciación celular, que da lugar a una excesiva y desordenada cantidad de colágeno¹.

Se puede decir que la DF de los maxilares exhiben típicamente dos comportamientos clínicos. Uno tiene una lesión ósea que gradualmente aumenta sin dolor e inflamación evidentes, lo que lleva al paciente a tener asimetría⁸. El otro se presenta con signos inflamatorios y síntomas acompañados de un aumento de la renovación ósea.

Radiográficamente siempre tendrá algo característico y es el aspecto de “vidrio deslustrado”¹¹. En estadios iniciales son radiotransparentes, calcificándose progresivamente hasta presentar un patrón mixto radiolúcido-radiopaco, como en el caso presentado. El elemento crítico para el diagnóstico es la presencia de unos márgenes indefinidos, debido a la sutil mezcla entre hueso lesional y hueso aparentemente normal. Esta es una característica que permite diferenciar a la DFM del fibroma osificante juvenil (FOJ), que presenta frecuentemente márgenes bien delimitados¹¹.

Los diagnósticos diferenciales deben establecerse con lesiones fibrosas benignas de los maxilares, como son el Fibroma Osificante, las lesiones de células gigantes, el osteoblastoma u osteoma osteoide, la displasia cemento-ósea y el fibroma desmoplásico¹¹.

El tratamiento fundamental de la DF es quirúrgico, siendo de elección la cirugía de remodelado del contorno óseo para las lesiones que causan deformidades estéticas evidentes¹⁰. Por otro lado, durante las fases activas de la enfermedad se recomienda una actitud conservadora y expectante por el alto riesgo de recidiva existente. La recidiva o el sobrecrecimiento se sitúa en torno al 25-50% de los casos, siendo más frecuente en pacientes menores. El tratamiento radioterápico está contraindicado por la posibilidad de degeneración maligna radioinducida, sin embargo, existe un riesgo de degeneración sarcomatosa espontánea del 0,5% en ausencia de radioterapia previa⁹.

Conclusiones

Publicando este caso clínico los autores pretenden exponer aspectos de importancia, como conocer el diagnóstico y manejo de una entidad infrecuente en el ámbito odontológico como la DF, la importancia de la integración de la clínica, histología y medios radiológicos para alcanzar dicho diagnóstico.

Se debe tener en cuenta como realizar el manejo de dichos pacientes y saber que el principal diagnóstico diferencial debe establecerse con lesiones fibro-óseas benignas de la región maxilar, como son el Fibroma Osificante, las lesiones de células gigantes, el osteblastoma u osteoma osteoide, la displasia cemento-ósea y el fibroma desmoplásico.

Por tal motivo, es importante tanto para odontólogos generales como especialistas, conocer los aspectos más significativos de la lesión que conduzcan a dicho diagnóstico.

Finalizando, se debe recordar la importancia de un diagnóstico a tiempo de la DF y su derivación a especialistas pertinentes (cirujanos maxilofaciales, neurocirujanos, cirujanos ortopédicos, rehabilitadores orales), para su valoración y tratamiento, ya que son pacientes generalmente diagnosticados en etapas tempranas de sus vidas, buscar opciones de rehabilitaciones parciales o totales y devolver la funcionalidad y equilibrio de su sistema masticatorio y indagar siempre en opciones estéticas, para satisfacer las necesidades del paciente, teniendo en cuenta el manejo conservador y a su vez individualizando cada caso por separado.

Declaración de consentimiento

Los autores certifican que ellos han obtenido todos los consentimientos informados apropiados de la paciente. En el formato la paciente ha dado su consentimiento para que sus imágenes y toda la información clínica reportada pueda ser publicada en esta revisión. La paciente entiende que sus nombres y/o iniciales no serán utilizadas, pero el anonimato no puede ser garantizado en su totalidad.

Bibliografía

1. García A, Sánchez R, Martínez F, Martínez C. Displasia fibrosa monostótica. *Rev Esp Cirug Oral y Maxilofac.* 2016; 38(4): 240-242. <http://dx.doi.org/10.1016/j.maxilo.2015.01.006>
2. Mainville G, Turgeon D, Kauzman A. Diagnosis and management of benign fibro-osseous lesions of the jaws: a current review for the dental clinician. *Oral Dis.* 2017; 23(4): 440-50. <https://doi.org/10.1111/odi.12531>
3. Bhattacharya S, Mishra RK. Fibrous dysplasia and cherubism. *Indian J Plast Surg.* 2015; 48(3): 236-248. doi:10.4103/0970-0358.173101
4. Valentini V, Cassoni A, Marianetti TM, Terenzi V, Fadda MT, Iannetti G. Craniomaxillofacial fibrous dysplasia: ¿Conservative treatment or radical surgery? A retrospective study on 68 patients. *Plast Reconstr Surg.* 2009; 123: 653-60. doi: 10.1097/PRS.0b013e318196bbbe
5. Riminucci M, Liu B, Corsi A, Shenker A, Spiegel AM, Robey PG, Bianco P. The histopathology of fibrous dysplasia of bone in patients with activating mutations of the Gs alpha gene: site-specific patterns and recurrent histological hallmarks. *J Pathol.* 1999 Jan; 187(2): 249-58. [https://doi.org/10.1002/\(sici\)1096-9896\(199901\)187:2<249::aid-path222>3.0.co;2-j](https://doi.org/10.1002/(sici)1096-9896(199901)187:2<249::aid-path222>3.0.co;2-j)
6. López J, Colmenero C, Reyes A, Prieto J, Ruiz Sánchez B. Displasia fibrosa maxilar poliostótica en paciente tratada con pamidronato: a propósito de un caso. *Rev Esp Cirug Oral Maxilofac.* 2011; 33(2): 84-87. [https://doi.org/10.1016/S1130-0558\(11\)70016-8](https://doi.org/10.1016/S1130-0558(11)70016-8)
7. Feller L, Wood NH, Khammissa RA, Lemmer J, Raubenheimer EJ. The nature of fibrous dysplasia. *Head Face Med.* 2009 Nov 9; 5:22. doi: 10.1186/1746-160X-5-22

8. Özşen M, Yalçinkaya Ü, Bilgen MS, Yazici Z. Fibrous Dysplasia: Clinicopathologic Presentation of 36 Cases. *Turk Patoloji Derg.* 2018; 34(3): 234-41. <https://doi.org/10.5146/tjpath.2018.01428>
9. Ruggieri P, Sim FH, Bond JR, Unni KK. Malignancies in fibrous dysplasia. *Cancer.* 1994 Mar 1; 73(5): 1411-24. DOI: 10.1002/1097-0142(19940301)73:5<1411::aid-cnrcr2820730516>3.0.co;2-t
10. Hernández M, Pérez MI. Displasia fibrosa craneofacial: nuestra experiencia y revisión de la bibliografía. *An Orl Mex* 2010; 55(2): 59-65. <http://dx.doi.org/10.3348/kjr.2014.15.1.156>.
11. Chee G, Chen J. Fibrous dysplasia of the temporal bone. *Otol Neurotol.* 2002 May; 23(3): 405-6. DOI: 10.1097/00129492-200205000-00030.